

皮質下深部白質に石灰化病変を伴った横静脈洞S状静脈洞硬膜動静脈瘻に対して経静脈的塞栓術を行った一例

岩朝光利¹⁾ 竹本光一郎²⁾ 中原一郎⁴⁾ 上村徳郎²⁾ 阪元政三郎²⁾ 宇都宮英綱³⁾ 福島武雄²⁾

Transverse-sigmoid dural arteriovenous fistula with subcortical calcification treated with transvenous embolization : a case report

Mitsutoshi IWAASA¹⁾ Kouichiro TAKEMOTO²⁾ Ichiro NAKAHARA⁴⁾ Tokuro UEMURA²⁾
Seisaburo SAKAMOTO²⁾ Hidetsuna UTSUNOMIYA³⁾ Takeo FUKUSHIMA²⁾

- 1) Department of Emergency and Critical Care Medicine, Fukuoka University Hospital
2) Department of Neurosurgery, Fukuoka University Hospital
3) Department of Radiology, Fukuoka University Hospital
4) Department of Neurosurgery, Kokura memorial hospital

●Abstract●

We report a rare case of transverse-sigmoid dural arteriovenous fistula (TS-DAVF) with cortical venous reflux due to sinus occlusion combined with subcortical calcification. A 78-year-old man presented with a generalized tonic clonic seizure was transported by ambulance to our institute. He was neurologically normal after initial treatment for seizure. Neuroradiological examination indicated a left TS-DAVF with cortical venous reflux via the isolated sinus segment due to sinus occlusion. Prominent subcortical calcification was observed in the area of retrograde venous reflux. He underwent transarterial embolization followed by transvenous embolization for the isolated sinus by selective catheterization through the occluded ipsilateral sigmoid sinus, leading to complete obliteration without any complications. TS-DAVF with cerebral calcification is very rare and only 5 cases have previously reported. We report the clinical features and treatment strategies for this rare condition based on this case and other published studies.

●Key Words●

subcortical calcification, dural AVF, transvenous embolization

1) 福岡大学病院 救命救急センター 2) 同脳神経外科
3) 同放射線科 4) 社会保険小倉記念病院 脳神経外科
<連絡先: 〒814-0133 福岡県福岡市城南区七隈7-45 E-mail: iwaasa@cis.fukuoka-u.ac.jp>

(Received August 6, 2007 : Accepted November 8, 2007)

緒言

静脈洞閉塞を伴うTransverse-sigmoid dural arteriovenous fistula (以下, TS-DAVFと略)は流出路障害により静脈圧亢進を伴い複雑な血行動態及び多彩な神経症状を呈し脳出血の原因となることはよく知られている。自然歴は芳しくなく予後不良例が多いことから¹⁰⁾, さまざまな治療方針による根治術が行われている。今回我々は静脈洞閉塞によるisolated sinusを伴うTS-DAVFに, 大脳皮質下深部白質に石灰化病変を併発した症例を経験した。TS-DAVFにこのような石灰化を伴う例はこれまでに渉猟し得た限りでは5例と稀であり, 臨床像, 画像上の特徴につき考察した。

症例呈示

患者: 78歳, 男性

主訴: けいれん発作

既往歴・家族歴・生活歴: 特記すべきことなし

現病歴: 2007年6月20日 睡眠中に強直性間代性けいれんが出現し当院搬入となった。搬入時けいれんは消失していた。

入院時全身所見: 血圧 220/105mmHg, 脈拍 95回/分, 体温35.9℃。

入院時神経学的所見: JCS: 100。左耳介後部に血管雑音を聴取。瞳孔径は両側3mmで, 瞳孔不同はなく, 対光反射は正常。眼球は上転位で, 明らかな麻痺はなく, その他神経学的異常所見はなかった。

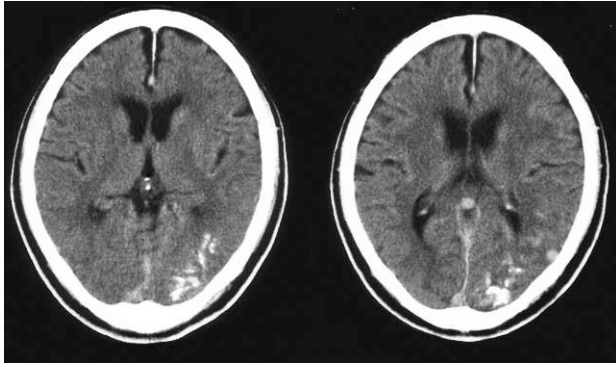


Fig.1: Plain computed tomography demonstrating prominent calcification in the cortico-medullary junction at the left temporal and occipital lobe.

画像所見：頭部CTで左後頭葉，側頭葉の皮質下にhigh density areaを認め石灰化病変と判断した (Fig.1)。MRIで側頭葉，後頭葉，小脳の一部にflow void signalと思われる拡張した異常血管を認め (Fig.2) 2D-MRDSAにてTS-DAVFと診断した。脳血流シンチ (IMP) にて左側頭葉に一部血流低下域を認めた。脳血管撮影では両側 occipital artery, middle meningeal artery, posterior auricular artery, ascending pharyngeal artery, meningohypophyseal trunkからisolated sinusに流入し，cortical veinへ逆流し静脈瘤伴うTS-DAVFを認めた (Fig.3)。

入院後経過：血流動態の把握およびflow reductionを目的に入院同日に脳血管撮影を施行し，経動脈的塞栓術によりoccipital artery, middle meningeal arteryからの流入動脈に対してコイル塞栓，posterior auricular artery, ascending pharyngeal arteryからの流入動脈に対してgelatin sponge (Astellas Pharma Inc., Tokyo, Japan)での塞栓を行った。入院翌日には意識清明となり，神経学的に異常を認めず，抗けいれん薬の投与を行い，痙攣発作の再発は見られなかった。二期的に第10病日に経静脈的にisolated sinusの塞栓術を行った。全身麻酔下に右大腿静脈から6-F ENVOY 90cm Straight (Johnson & Johnson, Miami, FL, USA) + 4-5F CX OK-1S 125cm (Catex, Kanagawa, Japan) のCO-AXIAL SYSTEMを左内頸静脈に留置しPROWLER SELECT PLUS STR (Johnson & Johnson, Miami, FL, USA) と Terumo GT 0.016" 180cm (Terumo, Tokyo, Japan) で閉塞した患側S状静脈洞を介してisolated sinusへアプローチしたところ比較的容易にsinus内に到達することができた。遠位側よりGDC 18 2D, GDC VORTEX (Boston

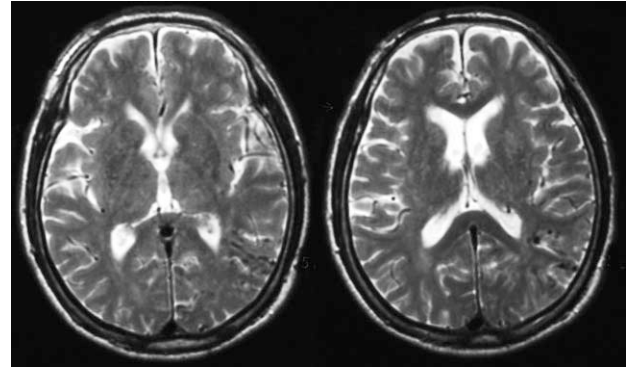


Fig.2: MRI T2-weighted axial image of the brain revealing enlargement of cortical veins. Brain swelling is not apparent.

Scientific, USA), VORTEX DIAMOND coil (Boston Scientific, Natick, MA, USA), ED coil (Kaneka Medix, Osaka, Japan) にて順次sinus packingを行った (Fig.3)。主なシャント部位はsuperior petrosal sinusの入口部付近であった。これによりシャントの描出およびcortical veinへの逆流は消失した。治療後の経過は良好で，神経学的に異常なく，脳波所見も改善し，入院より18日後に独歩退院した。

考 察

皮質静脈に逆流を伴うTS-DAVFは静脈灌流障害を来しやすく，静脈圧亢進に伴う虚血，梗塞ないし出血を呈することが多い^{1,4,7,8,9)}。画像所見の特徴としてはさまざまな程度の脳浮腫，梗塞，脳出血がみられ，ことにisolated sinusを伴う場合顕著であり^{1,4,7,8,9)}，我々の症例では大脳皮質下深部白質に石灰化病変を認めた (Fig.1)。深部白質病変の石灰化は脳血管障害ではpial AVMにしばしばみられ，その他鑑別疾患としてSturge-Weber syndrome, tuberous sclerosis, Fahr disease, 化学療法や放射線治療後の変化，副甲状腺機能異常症などがあげられる⁹⁾。Cortical veinへの逆流がみられるTS-DAVFで石灰化病変を伴った報告はこれまでに渉猟し得た限りで5例であった^{5,6,12)} (Table 1)。その内訳は，年齢20~78才，出血発症例はなく頭痛，見当識障害，健忘，幻覚，けいれん発作で発症していた。画像所見の特徴としては，いずれの症例も広範囲な脳浮腫は認められず，石灰化病変の局在は基底核，皮質下深部白質及び脳室傍部の白質であった。我々の症例もこれまでの報告と同様，非出血発症で，後頭葉皮質下深部白質に多発性の石灰化がみられたが，広範な脳浮腫はなかった (Fig.1,2)。石灰化の原

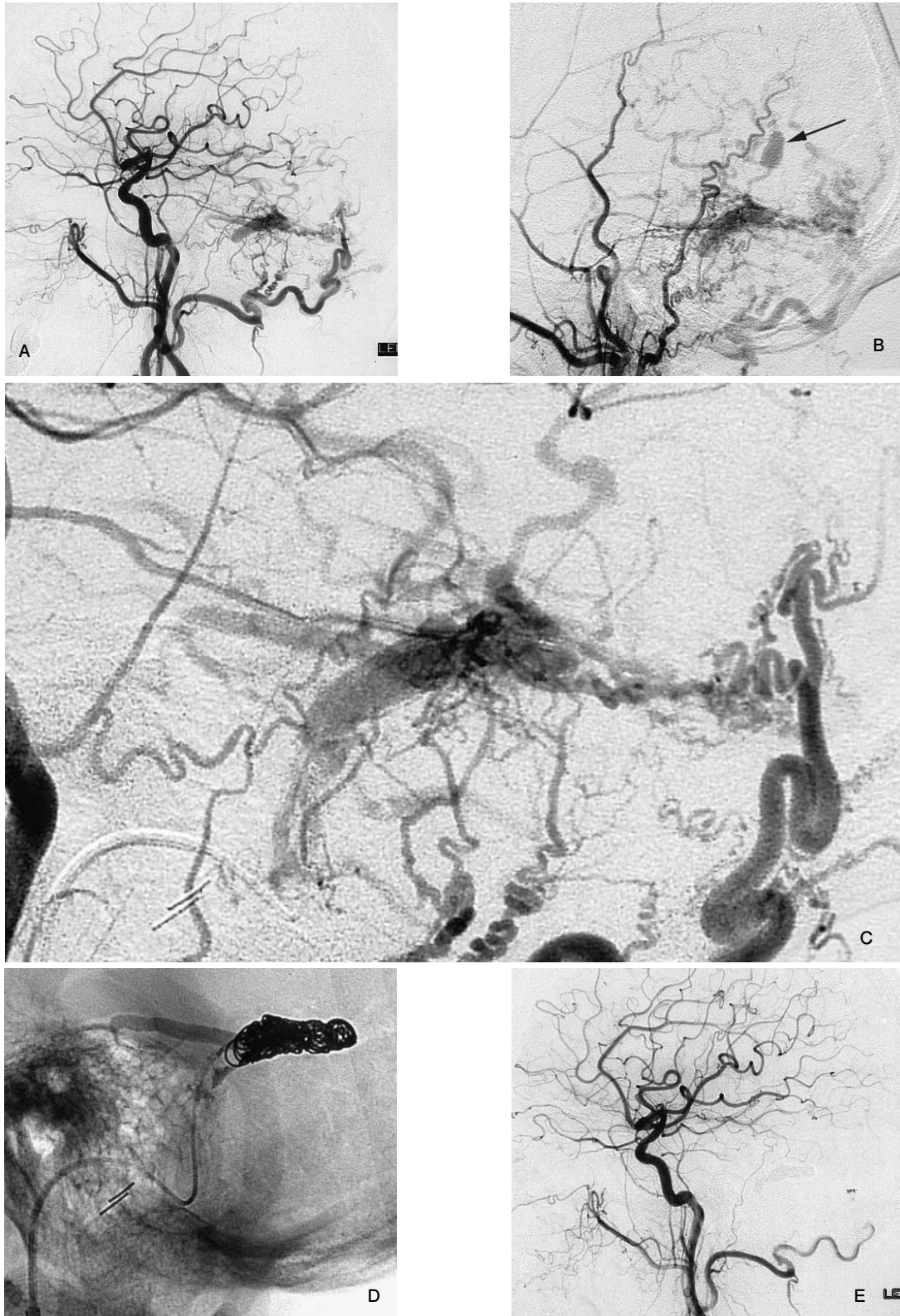


Fig.3 : DSA (A) The left common carotid angiogram before treatment (Lateral view: arterial phase) showing the left transverse-sigmoid dural arteriovenous fistula with cortical venous reflux via isolated sinus. (B) The left external carotid angiogram before treatment (Lateral view: arterial phase) showing the dural arteriovenous fistula with venous ectasia (arrow). (C) The left common carotid angiogram (Lateral enlarged view: arterial phase) showing the severe cortical venous reflux including the vein of Labbe. (D) The plain craniogram showing the configuration of coils embolized in the isolated sinus. (E) Posttreatment left common carotid angiography (Lateral view: arterial phase) showing obliteration of the fistula.

Table 1 : Summary of reported cases of transverse-sigmoid dural arteriovenous fistula with cerebral calcification.

No.	Age/sex symptom	Cognard (Djindjan and Merland)	Calcification	Treatment	GOS
1	Lai PH et al. 60 F headache	II a+b	BG Sub PV	no treatment	N/A
2	Yang MS et al. 50 F headache	II a+b	Sub	TVE Rad	N/A
3	Metoki T et al. 77 M delusion, amnesia	II a+b	Sub	TVE	GR
4	Metoki T et al. 68 F dementia	II a+b	Sub	TAE	GR
5	Metoki T et al. 20 F generalized convulsion	II a+b	BG Sub	TAE TVE Surg	MD
6	present case 78 M generalized convulsion	II a+b	Sub	TAE TVE	GR

DAVF: Dural arteriovenous fistula TS: Transverse-Sigmoid TAE: Transearterial embolisation TVE: Transvenous embolisation Surg: Surgical isolation Rad: Radiosurgery BG: Basal ganglia Sub: Subcortical white matter PV: Paraventricular white matter GOS: Glasgow Outcome Scale GR: Good recovery MD: Moderate disability SV N/A: No data available

因については盗血現象による慢性的な脳実質の低灌流や長期的な静脈うっ血による静脈壁の二次的な変化であると報告されているが詳細は不明である^{5,11)}。本症例においても原因については断定できないが慢性的な静脈うっ滞があったものの、幸い出血や静脈梗塞を呈することなく経過したものと考えられた。

本症例のようなisolated sinusを呈し皮質静脈への逆流を認めるTS-DAVFに対する治療の目的は、皮質静脈への逆流による静脈圧亢進の緩和を図り、症状の改善及び出血の危険性を回避することである^{2,3,7,8,9)}。治療手段としては、外科的切除術、静脈洞遊離術、定位的放射線治療などが知られているが、近年では脳血管内治療が第一選択となることが多い^{2,3,4,7,8,9)}。経動脈的塞栓術で可及的に血流を低下させ、小開頭、sinusの部分的な露出によるsinus packingなどが知られているが、根治的な治療の一つに経静脈的に閉塞静脈洞を介してisolated sinusへアプローチし塞栓する方法があり、本症例では同様な方法を用いた。硬膜動静脈瘻に伴う静脈洞閉塞の原因には諸説があり未だ解明されていないが、その機転としては、先天的な欠損のほかに、①器質的閉塞、②血栓性閉塞、③圧勾配などに伴う機能的閉塞（開存部分はあるものの血管撮影上造影されない）、などが考えられる。閉塞機転の鑑別は実際には困難ではあるが、特に②および③ではカテーテル誘導が可能なことが多いと考えられる。報告例や著者らのこれまでの経験から、閉塞部分から分岐する皮質静脈の損傷を来さないように慎重にアプローチすればisolated sinusへの到達は可能なことが多い^{4,7,8)}。今回我々の症例のように石灰化病変を伴っている症例では、慢性的な部分的血流障害があるものと考えられ、積極的に流入動脈の経動脈的塞栓術やisolated sinusへの経静脈的塞栓術を行う必要がある。難治性の場合には更に放射

線治療、外科的切除術が追加治療されており、予後は概ね良好である (Table 1)⁶⁾。本症例では、高齢かつ単回のけいれん発作以外には神経学的に異常がなく、出血の既往や著明な局所脳血流の低下はなかった。皮質静脈への逆流は著明であったこと、石灰化病変から慢性的な静脈うっ滞が示唆されたこと、突発発症であり静脈閉塞の状態になんらかの新たな変化を来した可能性が否定できないことなどから積極的な治療を行い良好な結果が得られた。

文 献

- 1) Awad IA, Little JR, Akarawi WP, et al: Intracranial dural arteriovenous malformations: factors predisposing to an aggressive neurological course. *J Neurosurg* 72:839-850, 1990.
- 2) Barnwell SL, Halbach VV, Higashida RT, et al: Complex dural arteriovenous fistulas. Results of combined endovascular and neurosurgical treatment in 16 patients. *J Neurosurg* 71:352-358, 1989.
- 3) Halbach VV, Higashida RT, Hieshima GB, et al: Transvenous embolization of dural fistulas involving the cavernous sinus. *AJNR* 10:377-383, 1989.
- 4) Komiyama M, Ishiguro T, Matsusaka Y, et al: Transfemoral, transvenous embolisation of dural arteriovenous fistula involving the isolated transverse-sigmoid sinus from the contralateral side. *Acta Neurochir (Wien)* 144:1041-1046, 2002.
- 5) Lai PH, Chang MH, Liang HL, et al: Unusual signs for dural arteriovenous fistulas with diffuse basal ganglia and cerebral calcification. *Chin Med J (Taipei)* 63:329-333, 2000.
- 6) Metoki T, Mugikura S, Higano S, et al: Subcortical calcification on CT in dural arteriovenous fistula with cortical venous reflux. *AJNR* 27:1076-1078, 2006.
- 7) Naito I, Iwai T, Shimaguchi H, et al: Percutaneous

transvenous embolisation through the occluded sinus for transverse-sigmoid dural arteriovenous fistulas with sinus occlusion. *Neuroradiology* 43:672-676, 2001.

- 8) Nakahara I, Pile-Spellman J, Haccin-Bey L, et al: Posterior fossa dural arteriovenous fistula with isolated sinus segment. *No To Shinkei* 45:703-709, 1993.
- 9) Pierot L, Chiras J, Meder JF, et al: Dural arteriovenous fistulas of the posterior fossa draining into subarachnoid veins. *AJNR* 13:315-323, 1992.
- 10) Van Dijk JM, TerBrugge KG, Willinsky RA, et al:

Clinical course of cranial dural arteriovenous fistulas with long-term persistent cortical venous reflux. *Stroke* 33:1233-1236, 2002.

- 11) Wang PY, Liu LH, Shen WC, et al: Dural arteriovenous malformation of the transverse sinus with sinus occlusion:report of a case. *J Formos Med Assoc* 91:102-105, 1992.
- 12) Yang MS, Chen CC, Cheng YY, et al: Unilateral subcortical calcification: a manifestation of dural arteriovenous fistula. *AJNR* 26:1149-1151, 2005.

要 旨

JNET 1:21-25, 2007

我々は静脈洞閉塞によるisolated sinusを伴うTransverse-sigmoid dural arteriovenous fistula (以下, TS-DAVFと略)に, 大脳皮質下深部白質に石灰化病変を併発した稀な症例を経験した. 症例は78才の男性. 全身性強直性間代性けいれん発作で当院へ搬入. 画像所見で左後頭葉, 側頭葉の皮質下深部白質に石灰化病変および側頭葉, 後頭葉, 小脳表面に異常血管像を認めた. 脳血管撮影の結果isolated sinusからcortical veinへ逆流し静脈瘤を伴うTS-DAVFと診断した. 経動脈的塞栓術によりflow reductionを行った後, 二期的に閉塞した患側S状静脈洞を介してisolated sinusへアプローチしsinus packingを行った. 臨床症状は改善し独歩退院した. TS-DAVFに石灰化を伴う例はこれまでに渉猟し得た限りでは5例と稀であり, 臨床像, 画像上の特徴につき考察した.