

# 海綿静脈洞部硬膜動静脈瘻に対するn-Butyl Cyanoacrylateを用いた経静脈的塞栓術

宮本直子<sup>1)</sup> 内藤 功<sup>1)</sup> 高玉 真<sup>1)</sup>  
岩井丈幸<sup>1)</sup> 清水立矢<sup>2)</sup>

## Transvenous Embolization Using n-Butyl Cyanoacrylate for Cavernous Sinus Dural Arteriovenous Fistulas

Naoko MIYAMOTO<sup>1)</sup> Isao NAITO<sup>1)</sup> Shin TAKATAMA<sup>1)</sup>  
Tomoyuki IWAI<sup>1)</sup> Tatsuya SHIMIZU<sup>2)</sup>

1) Department of Neurosurgery, Geriatrics Research Institute and Hospital

2) Department of Neurosurgery, Gunma University Graduate School of Medicine

### ●Abstract●

**Objective:** Transvenous embolization using coils is one of the standard treatment options for cavernous sinus dural arteriovenous fistulas (CS dAVFs). However, complete obliteration is not always obtained by transvenous coil embolization alone. We report here three patients treated by transvenous infusion of n-butyl cyanoacrylate (n-BCA), and discuss the technical aspects, safety and efficacy of this technique.

**Method:** Two patients presented with ocular symptoms and one with intracerebral hemorrhage. Affected CS was accessed via transfemoral-inferior petrosal sinus route in all patients. One patient was treated with transvenous n-BCA infusion alone and two patients with transvenous n-BCA infusion after coil embolization.

**Result:** Complete obliteration was achieved in two patients, and reduction of the shunt with obliteration of a dangerous drainage in one patient. No complications associated with the procedures were observed in any of the patients.

**Conclusion:** Transvenous n-BCA infusion is an effective alternative in CS dAVFs refractory to transvenous coil embolization.

### ●Key Words●

cavernous sinus, dural arteriovenous fistula, n-butyl cyanoacrylate, transvenous embolization

1) 老年病研究所附属病院 脳神経外科

2) 群馬大学大学院医学系研究科 脳神経外科

<連絡先: 宮本直子 〒371-0847 群馬県前橋市大友町3-26-8 E-mail: i-naitou@po.wind.ne.jp>

(Received March 6, 2010 : Accepted March 31, 2010)

## 緒言

海綿静脈洞部硬膜動静脈瘻 (cavernous sinus dural arteriovenous fistula ; CS dAVF) に対する血管内治療は、コイルを用いた経静脈的塞栓術が第一選択の治療法とされ、治癒率は80~100%と報告されている<sup>5)</sup>。しかし、シャント部位が複雑なCS dAVFでは経静脈的にCSに到達できたとしてもcoil packingで完全閉塞が得られないことがあり、また過度のcoil packingは脳神経麻痺を来す恐れがある<sup>10)</sup>。我々は、このような症例にn-butyl cyanoacrylate (n-BCA, Histoacryl; B.Braun, Melsungen, Germany) を用いた経静脈的塞栓術を行ったので、手技

上の工夫、留意点、有効性について報告する。

## 対象と方法

当院および関連施設で治療した64例のCS dAVFのうち、n-BCAを用いた経静脈的塞栓術を施行した3例を対象とした。塞栓術は全例、全身麻酔下に、経大腿静脈的に下錐体静脈洞 (inferior petrosal sinus ; IPS) 経由で行った。ガイディングカテーテルは4 Fr / 6 Fr コアキシャルシステム (4 Fr セルリアンG, Medikit, Tokyo, Japan / 6 Fr Envoy XB, Cordis Neurovascular, Miami Lakes, FL, USA) を用い、4 Fr インナーカテーテルをIPSに誘導した。マイクロカテーテルは、Renegade (Boston

Scientific, Natick, MA, USA), Prowler 14 (Cordis Neurovascular, Miami Lakes, FL, USA), Echelon 14 (Micro Therapeutics, Irvine, CA, USA) などを使用した。1例はn-BCA単独で、2例はコイル塞栓術後の再発や不完全閉塞に対しコイルと併用しn-BCAを注入した。なお、n-BCAの使用に関し患者および家族にインフォームドコンセントを得た。

## 結 果

3例中2例で完全閉塞が得られた。1例でシャントが残存したが頭蓋内静脈への逆流は消失しその目的が達成された。手技に伴う合併症はなかった。

## 症例呈示

### 1. 症例 1

患者：71歳，女性。

複視，右眼充血，拍動性耳鳴で発症し，6ヵ月後に意識障害，構音障害，左半身麻痺が出現した。CTで右前頭葉，側頭葉に著明な浮腫を伴う皮質下出血を認め，MRIで右CS dAVFが疑われ当院に紹介された。第1回経静脈的塞栓術を施行した。血管造影では両側内頸動脈 (internal carotid artery ; ICA) からmeningohypophyseal trunk (MHT)，眼動脈を介しrecurrent meningeal artery，外頸動脈 (external carotid artery ; ECA) からinternal maxillar artery (IMA)，middle meningeal artery (MMA)，ascending pharyngeal artery (APhA) などが流入動脈となり，右CS内側後方からintercavernous sinusにシャントし，両側上眼静脈 (superior orbital vein ; SOV)，両側IPS，右superficial sylvian vein (SSV) に導出していた。右IPS経路にてintercavernous sinus，右CS内側をコイルで塞栓した。僅かにシャントが残存したがSSVへの逆流が消失したため終了した。follow-up MRIで，右SSVの描出を認め再開通が疑われたため，初回治療から3ヵ月後，第2回経静脈的塞栓術を施行した。右CS内側にシャントが残存し，前回留置したコイルの隙間をぬけ，右SSV，SOVに導出していた (Fig. 1A)。右IPS経路にて右SSVにマイクロカテーテルを挿入し，コイルで塞栓した。右SSVへの逆流は消失したが，右SOV，右deep sylvian vein，右superior petrosal sinus (SPS) などの導出静脈が顕著となった。右SPSへの流出部をコイルで塞栓した後に，CS中央で全ての導出静脈が描出される部位にマイクロカテーテルを進め (Fig. 1B)，33% n-BCAを注入した (Fig. 1C)。その際，右

SOVへの迷入を予防するため内眼角を用手圧迫した。CSから右SOV基部にn-BCA castが形成され，シャントは完全に消失した (Fig. 1D)。

### 2. 症例 2

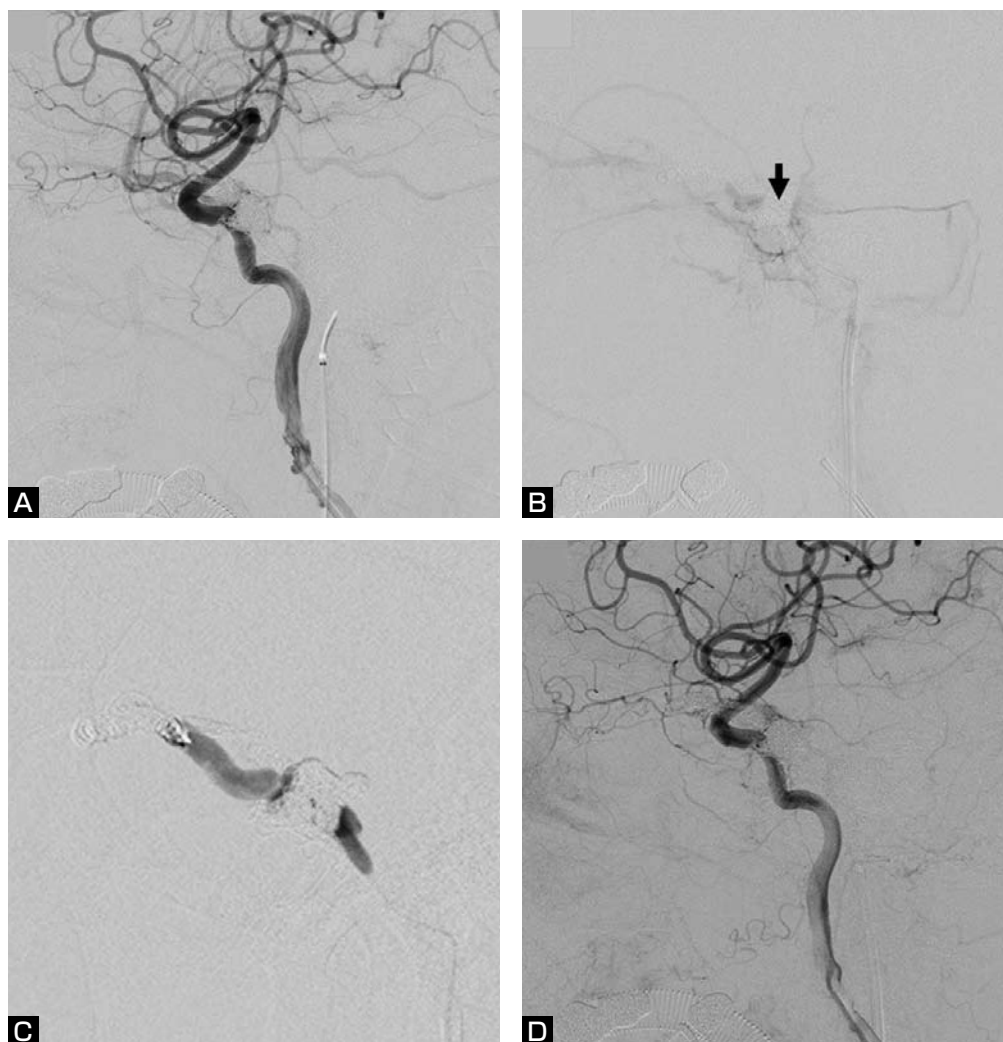
患者：73歳，女性。

両側眼瞼腫脹，複視で発症した。MRI，DSAでCS dAVFと診断され，当院に紹介され，第1回経静脈的塞栓術を施行した。血管造影では右ICAからvidian artery，眼動脈を介するrecurrent meningeal artery，左ICAからMHT，右ECAからIMA，MMA，APhA，右ECAからIMA，MMAなどが流入動脈となり，左CS前下方と右CS内後方，右sphenoparietal sinusにシャントし，両側SOV，右SSV，右petrosal vein (PV) に導出していた。右IPS経路にて，左CS前下方と右CS内後方のシャント部をコイルで塞栓したが，シャントの完全閉塞が得られず，第2回経静脈的塞栓術を施行した (Fig. 2A)。右IPS経路にて右sphenoparietal sinusのシャント部，右SSV，右SOV，右PVをコイルで塞栓した。次いで，左IPS経路にて左SOVをコイルで塞栓した。左PVへの流出が残存したが，ここへのマイクロカテーテル挿入は困難であったため (Fig. 2B)，50% n-BCAを注入した。CSのPV流出部にn-BCA castが形成され (Fig. 2C)，PVへの流出は消失し，右IPSへの導出のみ残存した (Fig. 2D)。術後，神経脱落症状の出現なく退院した。

### 3. 症例 3

患者：75歳，女性。

右眼充血と痛み，眼球突出，複視で発症した。血管造影で右CS dAVFと診断され当院に紹介された。入院時，右眼瞼浮腫，結膜浮腫，右外転神経麻痺を認めた。経静脈的塞栓術を施行した。血管造影では流入動脈は両側ICA，ECAで，右MHT，MMAが右CS内側後方に (Fig. 3A)，左medial clival artery，MMAがintercavernous sinusにシャントを形成 (Fig. 3B)，右SOVに導出し末梢で停滞していた。IPSは両側閉塞していた。右IPS経路にて，マイクロガイドワイヤーを進め，難渋ながら内側のシャント近傍にマイクロカテーテルを挿入した。同部位でコイルを留置すると，マイクロカテーテルが押し戻される危険があり，また右CS内側後方のシャントが残存する可能性があるため，n-BCAで塞栓する方針とした。マイクロカテーテルより造影剤を圧入すると左medial clival arteryに逆流した (Fig. 3C)。n-BCA注入時に左medial clival arteryへの逆流は前後像で確認できるが，右MHTを介するICAへの逆流は確認できないため，右



**Fig. 1** Right internal carotid angiogram (lateral view) before 2nd transvenous embolization (A) showing a recurrence of dural AVF draining into the right superficial sylvian vein (SSV) and superior orbital vein (SOV). After coil embolization of the right SSV via right IPS approach, drainage into the right SOV, deep sylvian vein and superior petrosal sinus became prominent. A microcatheter was placed in the CS (arrow indicating a tip of the microcatheter, B), and 33% n-BCA was injected while the medial angle of the right orbit was manually compressed to prevent n-BCA droplets from migrating into the right SOV (C). After 2nd embolization, dural AVF completely disappeared (D).

ICAのMHT分岐部をHyperForm 7 mm×7 mm (Micro Therapeutics, Irvine, CA, USA) にて一時的に閉塞しながら40% n-BCAを注入した (Fig. 3D). シャント部近傍から右CS, 近位SOVにn-BCA castが形成され, シャントの完全消失が得られた (Fig. 3E,F). 右外転神経麻痺は, 術後約2ヵ月で改善した.

## 考 察

CS dAVFの血管内治療は, コイルを用いた経静脈的塞栓術が第一選択の治療法とされ, 種々のアプローチル

ートが報告されている<sup>2-6,9,13</sup>. しかし, 経静脈的にCSに到達できたとしても, シャント部位が複雑な場合, その同定は必ずしも容易ではなく, またCS内の隔壁のためシャント部位にカテーテルを誘導しコイルを留置することが困難なことがある. また, 再発例では先に留置したコイルのため, シャント部の同定やカテーテルの誘導はさらに困難となる. また, 過度のcoil packingによる脳神経麻痺も問題となる<sup>10</sup>.

このような場合, 液体塞栓物質を用いた経動脈的塞栓術が考えられるが, その報告は少ない<sup>7,8,11</sup>. 経動脈的塞

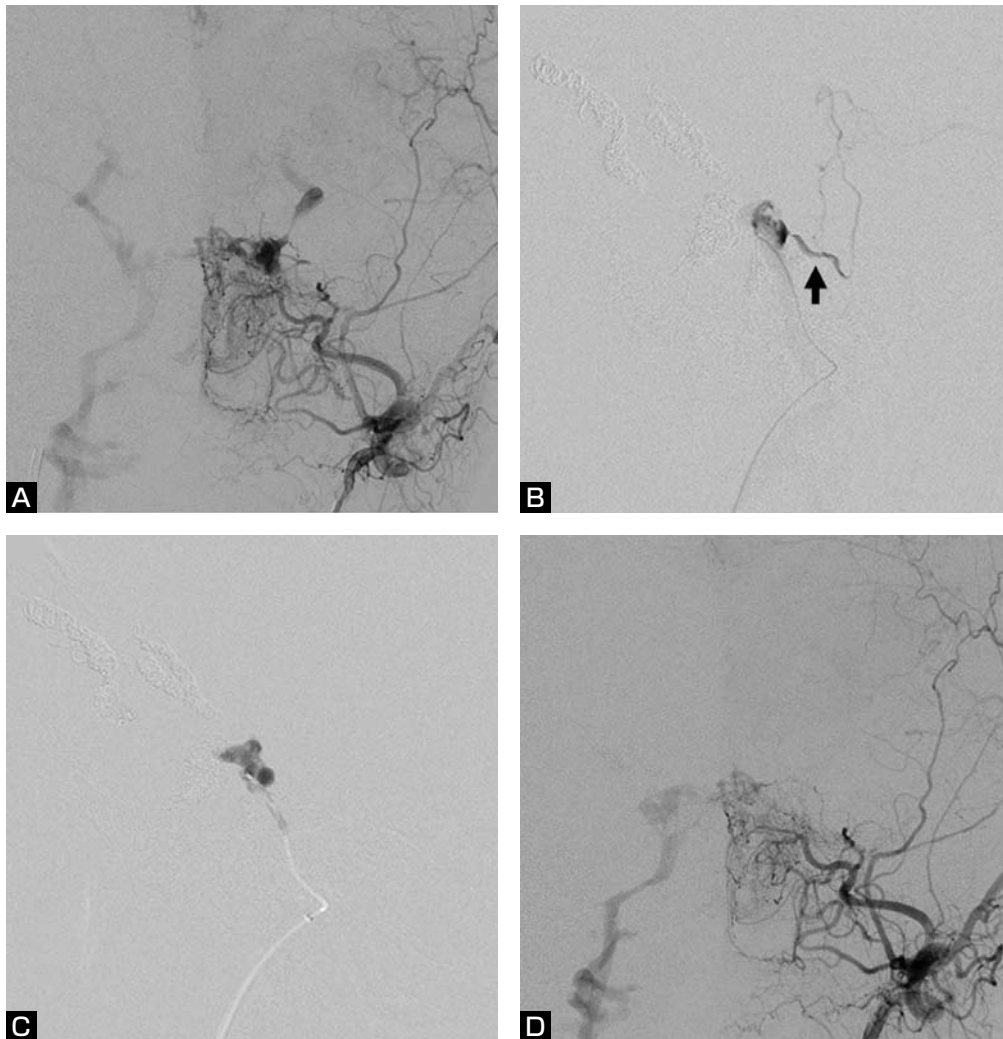


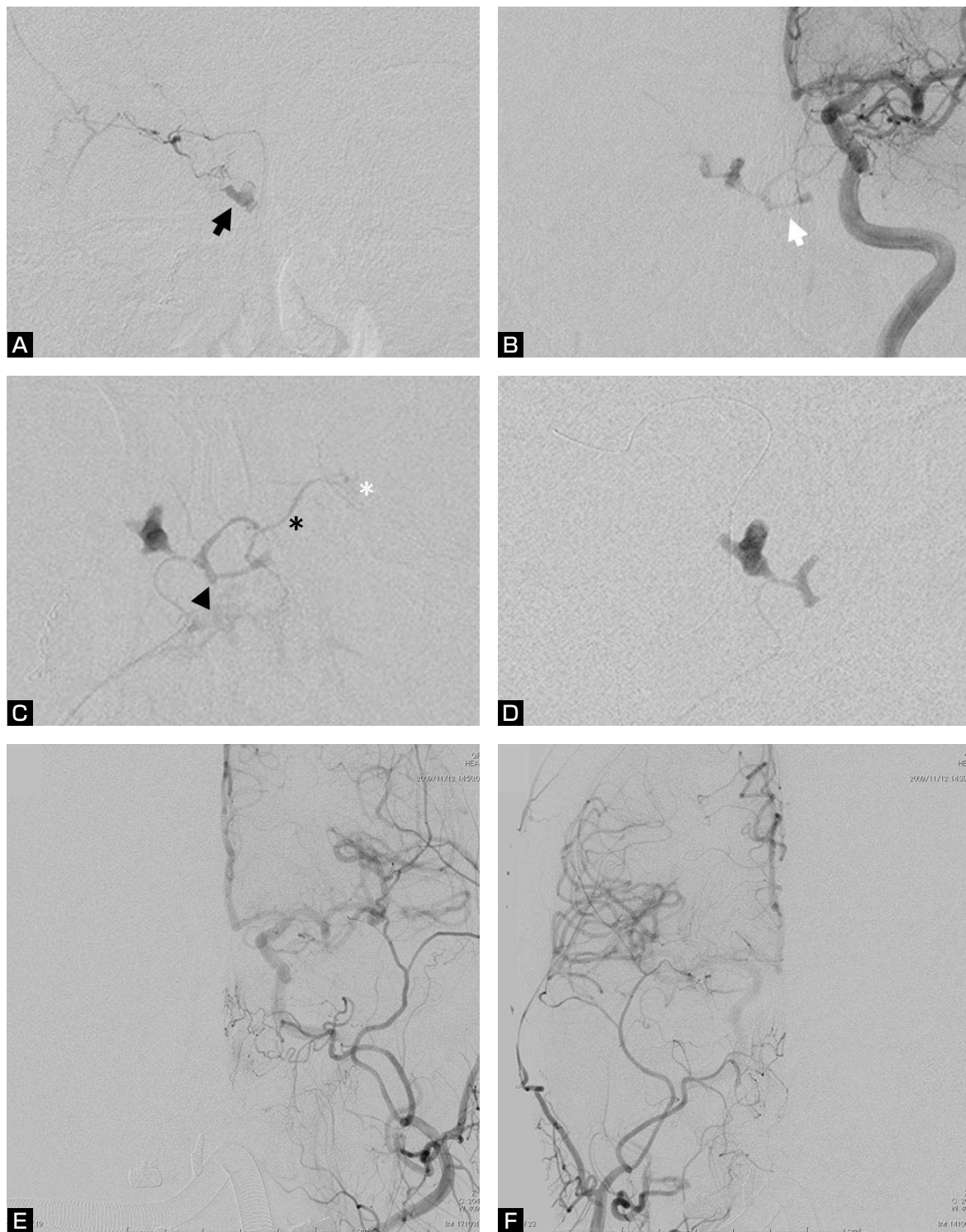
Fig. 2 Left external carotid angiogram (anteroposterior view) before 2nd transvenous embolization (A) showing a residual shunt in the left cavernous sinus draining into the bilateral SOV, SSV and right IPS. The draining veins (bilateral SOV, SSV and right petrosal vein) were occluded using coils. Angiogram (lateral view) injected from the microcatheter placed in the left cavernous sinus showing drainage into the left basal vein of Rosenthal via the petrosal vein (arrow) (B). After 50% n-BCA injection (C, lateral view), drainage into the left petrosal vein disappeared. After 2nd embolization, a shunt draining into the right IPS remained patent (D, anteroposterior view).

栓術で根治を得るにはn-BCAをシャント部に十分到達させる必要があり、そのためマイクロカテーテルを流入動脈 (MMA, accessory meningeal artery, APhAなど) にwedgeさせ、15~25%の低濃度n-BCAを注入する方法が用いられているが、CSの解剖学的特徴から、流入動脈が脳神経の栄養血管になっている場合が多く、またICAから短いdirect feederが流入し、n-BCAの迷入の危険がある。

一方、コイルを用いた塞栓術で治癒しにくいCS dAVFに対し、n-BCAを用いた経静脈的塞栓術が有効で

あったとの報告がされている<sup>14)</sup>。実際、我々が報告した3例のうち2例はシャント部位が複雑であり(症例1, 2)、初回治療ではコイルを用いてシャント部のみの選択的塞栓術を行ったが、1例は再発し、1例は閉塞が得られなかつたためn-BCAを用いた再治療が行われた。

経静脈的アプローチによるn-BCA塞栓術は、必ずしもカテーテルをシャント部位に誘導できなくても、症例3のように1回の注入でn-BCAをCSから導出静脈まで到達させ完全閉塞が得られる可能性がある。しかし、アプローチルートに逆流すると再治療が困難となるため、



**Fig. 3** Right middle meningeal artery (MMA) angiogram (anteroposterior view) showing a dural AVF at the posteromedial portion of the right CS (arrow, **A**) draining into the right SOV. The left internal carotid angiogram (anteroposterior view) showing a shunt at the intercavernous sinus (white arrow, **B**), which is located medial to the shunt from the right middle meningeal artery. Right meningohipophyseal trunk (MHT) and left MMA also feed the dural AVF (not shown). Venogram of forced injection from the microcatheter navigated into the intercavernous sinus through the occluded right IPS (arrowhead indicating a tip of the microcatheter) shows a reflux into the left medial clival artery (black asterisk) of the left ICA (white asterisk, **C**, anteroposterior view). 40% n-BCA was slowly injected while the right ICA was temporarily occluded with a balloon catheter at the origin of MHT to prevent n-BCA droplets from migrating into the right ICA (**D**, anteroposterior view). Left (**E**) and right (**F**) common carotid angiograms (anteroposterior views) after embolization showing complete obliteration of the fistula.

可能な限りマイクロカテーテルをシャント部近傍まで誘導し、閉塞すべき導出静脈が全て描出されることを確認する必要がある。我々は33~50% n-BCAを用いたが、シャント部から導出静脈に十分到達させるためには、より低濃度のn-BCAの方が有効と思われる。

しかし、低濃度n-BCAの問題点として、過度に導出静脈に流れることによる静脈性梗塞がある。SOVへのn-BCAの逆流も問題となるが、眼角静脈を用手的に圧迫することで予防できることがある(症例1)。CS dAVFの導出静脈としては、sphenoparietal sinusを介するSSV, uncal veinを介するdeep sylvian veinとbasal vein of Rosenthal, SPSを介するPVなどがあり、high flowの場合にはCSや導出静脈に予めコイルを留置し血流を落とすか、低濃度n-BCAの使用を避ける必要がある(症例1, 2)。症例3はSOVが唯一の導出静脈で停滞していたためn-BCAを単独で用いた。

次の問題点は流入動脈への逆流である。ECAの流入動脈に逆流した場合は脳神経麻痺が起こる可能性があり、ICAの流入動脈に逆流した場合は脳梗塞のリスクを伴う。安全に手技を行うためには血管構築の詳細な把握が重要であり、ICAとの吻合を評価するにはCSに誘導したマイクロカテーテルから強い圧をかけた静脈造影が有用である(FIG. 3C)。n-BCAの注入は、流入動脈に逆流しないように強い圧をかけないこと、場合によってはバルーンでICAからの流入動脈起始部を一時的に閉塞することによりICAへの迷入を予防するなどの手技上の工夫を行うことが重要である(FIG. 3D)<sup>11)</sup>。

Wakhlooら<sup>14)</sup>は、同様の方法で治療を行った14例を報告している。6例はn-BCA単独、7例はコイルとの併用、1例はpolyvinyl alcohol particleを用いた経動脈的塞栓術後に経静脈的にn-BCAを注入し、全例で完全閉塞が得られたと報告している。合併症として、1例で無症候性であったが、ICAの流入動脈へn-BCAが逆流し、中大脳動脈へ迷入したと報告している。また、1例で治療数日後に一過性外転神経麻痺が生じており、これは遅発性に起こっていることから脳神経の栄養血管の閉塞ではなく、CSに注入したn-BCAの炎症反応に起因するものではないかと考察している。

近年、非接着性液体塞栓物質であるOnyx (Micro Therapeutics, Irvine, CA, USA)を用いたCS dAVFの経静脈的塞栓術が報告されている<sup>1,12)</sup>。非接着性であるため、n-BCAに比べ時間をかけてゆっくり注入でき、制御しやすく、目的部位に十分到達させることができる。

しかし、逆に非接着性であるため、導出静脈に過度に迷入する恐れがあり、単独使用の報告はなく、何れもCSや導出静脈にコイルを留置し血流を低下させた後にOnyxを注入している。

今回我々が報告したCS dAVFに対するn-BCAを用いた経静脈的塞栓術は有用な方法と考えられるが、流入動脈を介したICAへの逆流、過度の導出静脈への逆流、脳神経麻痺などの潜在的な危険性を有することから、通常のコイル塞栓術では完全閉塞が困難な複雑なCS dAVFや再発例で追加治療が必要な症例に限定し、安易な適応は避けるべきと思われる。

## 結 論

コイルを用いた経静脈的塞栓術で根治しにくい複雑なCS dAVFや再発例に対し、n-BCAを用いた経静脈的塞栓術は有用な治療法になりうる。

## 文 献

- 1) Arat A, Cekirge S, Saatci I, et al: Transvenous injection of Onyx for casting of the cavernous sinus for the treatment of a carotid-cavernous fistula. *Neuroradiology* 46:1012-1015, 2004.
- 2) Benndorf G, Bender A, Lehmann R, et al: Transvenous occlusion of dural cavernous sinus fistulas through the thrombosed inferior petrosal sinus: report of four cases and review of the literature. *Surg Neurol* 54:42-54, 2000.
- 3) Benndorf G, Bender A, Campi A, et al: Treatment of a cavernous sinus dural arteriovenous fistula by deep orbital puncture of the superior ophthalmic vein. *Neuroradiology* 43:499-502, 2001.
- 4) Goldberg RA, Goldey SH, Duckwiler G, et al: Management of cavernous sinus-dural fistulas: indications and techniques for primary embolization via the superior ophthalmic vein. *Arch Ophthalmol* 114:707-714, 1996.
- 5) Klisch J, Huppertz HJ, Spetzger U, et al: Transvenous treatment of carotid cavernous and dural arteriovenous fistulae: results for 31 patients and review of the literature. *Neurosurgery* 53:836-857, 2003.
- 6) Kuwayama N, Endo S, Kitabayashi M, et al: Surgical transvenous embolization of a cortically draining carotid cavernous fistula via a vein of the sylvian fissure. *AJNR* 19:1329-1332, 1998.
- 7) Li MH, Tan HQ, Fang C, et al: Trans-arterial embolisation therapy of dural carotid-cavernous fistulae using low concentration n-butyl-cyanoacrylate. *Acta Neurochir (Wien)* 150:1149-1156, 2008.
- 8) Liu HM, Huang YC, Wang YH, et al: Transarterial embolisation of complex cavernous sinus dural arteriovenous

- fistulae with low-concentration cyanoacrylate. *Neuroradiology* 42:766-770, 2000.
- 9) Miller NR, Monsein LH, Debrun GM, et al: Treatment of carotid-cavernous sinus fistulas using a superior ophthalmic vein approach. *J Neurosurg* 83:838-842, 1995.
  - 10) Nishino K, Ito Y, Hasegawa H, et al: Cranial nerve palsy following transvenous embolization for a cavernous sinus dural arteriovenous fistula: association with the volume and location of detachable coils. *J Neurosurg* 109:208-214, 2008.
  - 11) Niimi Y, Song JK, Berenstein A: Cavernous sinus dural arteriovenous fistula completely occluded by transarterial NBCA embolization with balloon assisted technique. *JNET* 2:29-33, 2008.
  - 12) Suzuki S, Lee DW, Jahan R, et al: Transvenous treatment of spontaneous dural carotid-cavernous fistulas using a combination of detachable coils and Onyx. *AJNR* 27:1346-1349, 2006.
  - 13) Venturi C, Bracco S, Cerase A, et al: Endovascular treatment of a cavernous sinus dural arteriovenous fistula by transvenous embolisation through the superior ophthalmic vein via cannulation of a frontal vein. *Neuroradiology* 45:574-578, 2003.
  - 14) Wakhloo AK, Perlow A, Linfante I, et al: Transvenous n-butyl-cyanoacrylate Infusion for complex dural carotid cavernous fistulas: technical considerations and clinical outcome. *AJNR* 26:1888-1897, 2005.

JNET 4:9-15, 2010

### 要 旨

**【目的】** 海綿静脈洞部硬膜動静脈瘻 (CS dAVF) に対する血管内治療は、コイルを用いた経静脈的塞栓術が第一選択の治療法とされているが、coil packingで完全閉塞が得られないことがある。このような症例に、n-butyl cyanoacrylate (n-BCA) を用いた経静脈的塞栓術を行った3例を報告し、手技上の工夫、留意点、有効性について検討した。**【方法】** 全例、下錐体静脈洞経由で塞栓術を行った。1例はn-BCA単独で、2例はコイル塞栓術後の再発や不完全閉塞に対しn-BCAを注入した。**【結果】** 3例中2例で完全閉塞が得られ、1例でシャントが残存したが頭蓋内静脈への逆流は消失した。手技に伴う合併症はなかった。**【結論】** コイルを用いた経静脈的塞栓術で根治しにくいCS dAVFや再発例に対し、n-BCAを用いた経静脈的塞栓術は有用な治療法になりうる。