

# 巨大静脈瘤を伴ったpial AVFに対する 血管内治療の1例：症例報告

藤中俊之 黒田淳子 有田英之 中村 元  
西田武生 梶川隆一郎 芝野克彦 吉峰俊樹

## Endovascular treatment for intracranial pial arteriovenous fistula with a giant varix : case report

Toshiyuki FUJINAKA Junko KURODA Hideyuki ARITA Hajime NAKAMURA  
Takeo NISHIDA Ryuichiro KAJIKAWA Katsuhiko SHIBANO Toshiki YOSHIMINE

Department of Neurosurgery, Osaka University Medical School

### ●Abstract●

**Objective:** We report a case of intracranial pial arteriovenous fistula (pial AVF) with a giant varix completely obliterated by endovascular treatment.

**Case presentation:** A 17-year-old man presented with mild left hemiparesis and dizziness. Cerebral angiography revealed an intracranial pial AVF with a giant varix arising from the right middle cerebral artery (MCA). By transarterial approach through the fistula into the varix, detachable coils were placed in the varix and the right MCA just proximal to the fistula. This strategy preserved the normal branches of the right MCA arising about 10 mm proximal to the fistula. We then injected n-butyl cyanoacrylate. The pial AVF was obliterated after applying these procedures.

**Conclusion:** Endovascular treatment is an effective and valuable alternative treatment for patients with pial AVF when a surgical approach is difficult.

### ●Key Words●

endovascular treatment, pial arteriovenous fistula, varix

大阪大学大学院医学系研究科 脳神経外科学講座

(Received August 13, 2010 : Accepted September 8, 2010)

<連絡先：藤中俊之 〒565-0871 大阪府吹田市山田丘2-2 E-mail : fujinaka@nsurg.med.osaka-u.ac.jp>

## 緒言

Pial arteriovenous fistula (pial AVF) は脳動脈と静脈がnidusを介さず短絡する稀な疾患であり、頭蓋内動静脈短絡疾患のうち1.6%から4.7%を占めるに過ぎない<sup>5, 9)</sup>。正確な自然歴は不明であるが、症候性のpial AVFでは未治療の場合63%が予後不良である<sup>11)</sup>。一方、適切な治療を行ったものについては予後良好であったとの報告もあることから<sup>6)</sup>、適切な治療法を選択し積極的に治療することが必要と考えられる。今回我々は、経動脈的塞栓術により良好な結果が得られた巨大静脈瘤を伴うpial AVFの1例を経験したので報告する。

## 症例呈示

**症例：**17歳、男性。

**主訴：**左上下肢不全麻痺および歩行時のふらつき。

**既往歴：**出生前後を含め、既往症なし。

**家族歴：**遺伝性出血性毛細血管拡張症を含め家族歴なし。

**現病歴：**幼少期よりごく軽度の左上下肢筋力低下を自覚していたが放置していた。発達は問題なく学業も普通であった。約1ヵ月前より左上下肢の筋力低下に加え歩行時のふらつきが出現したため近医を受診し、頭部CTで右シルビウス裂に占拠病変を指摘され、当院に紹介受診となった。

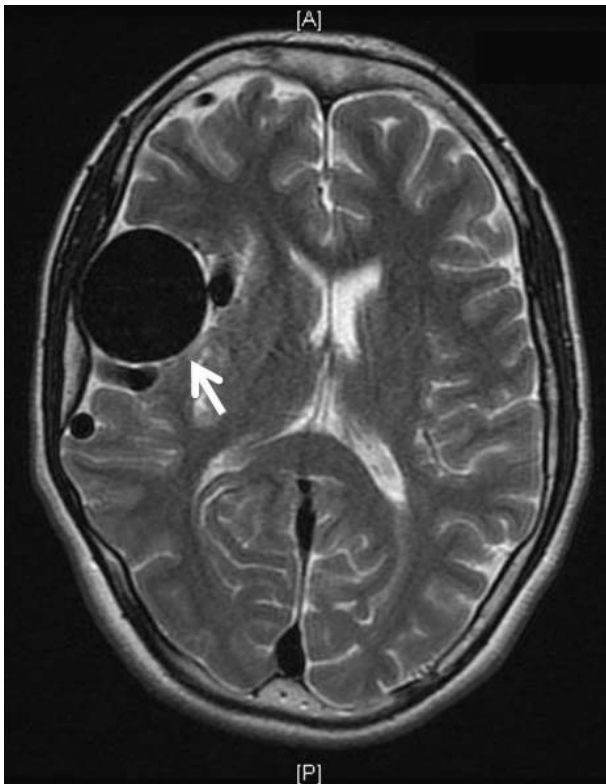


Fig. 1 T2-weighted MR image showing a large signal void in the right Sylvian fissure, which corresponds to a varix (arrow).

入院時身体所見：胸部X線検査で肺野の異常および心拡大なし。

入院時神経学的所見：意識清明，右利き，軽度の左上下肢麻痺（MMT 4+/5）が認められた。

神経放射線学的所見：MRI T2強調画像にて右シルビウス裂内に径60mmに拡張した異常血管を認めた。右大脳半球に軽度の萎縮を認めたが，脳実質に出血や梗塞などの異常所見を認めなかった（Fig. 1）。脳血管造影では，拡張した右中大脳動脈（middle cerebral artery；MCA）を流入動脈とするpial AVFを認めた。非常に早いphaseで巨大静脈瘤からtransverse sinus，sigmoid sinusへのシャント血流が描出され，脳表静脈への逆流も認められた（Fig. 2）。右内頸動脈造影ではシャント血流以外はわずかに描出されるのみであったが，three-dimensional rotational angiographyにより，シャントポイントの約10mm中枢側から細いMCAの正常分枝が確認された（Fig. 3）。右MCA領域は左内頸動脈（internal cerebral artery；ICA）から前交通動脈（anterior communicating artery；AcomA）を介して右前大脳動脈（anterior cerebral artery；ACA）により主に灌流されていた。右MCA領域の灌流は対側に比してやや遅延していた。シャント血流は右後大脳動脈（posterior cerebral artery；PCA）

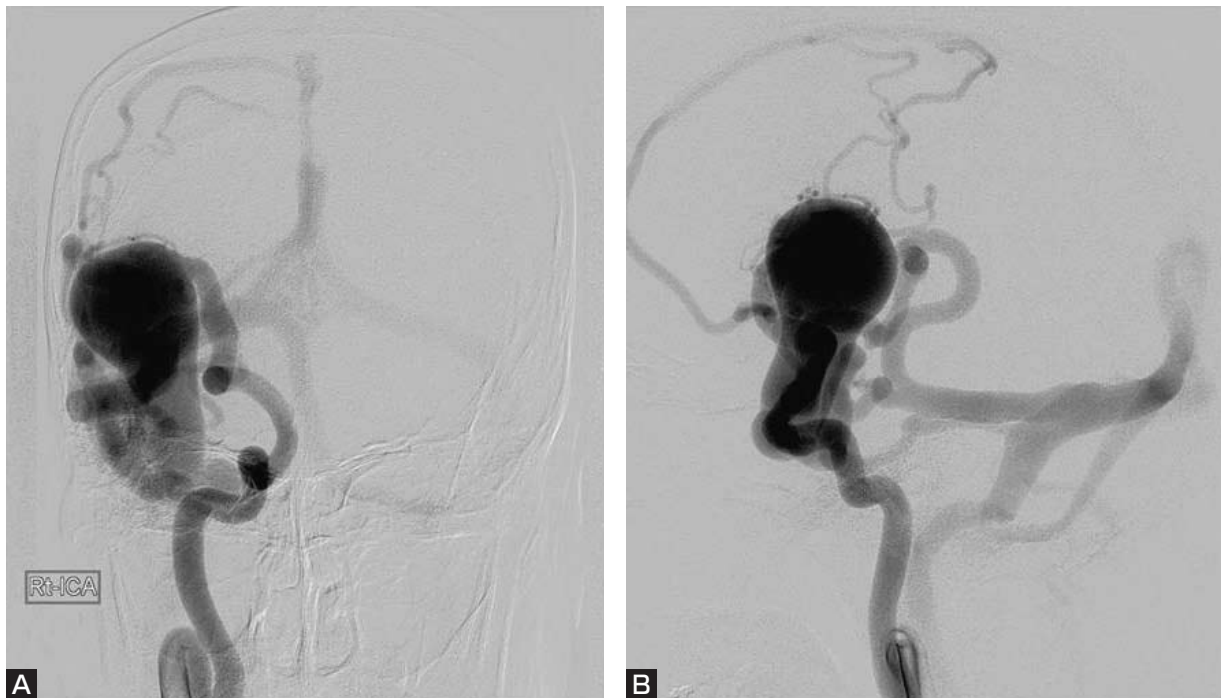

Fig. 2 Right internal carotid angiogram (A：anterior-posterior view, B：lateral view) showing a pial arteriovenous fistula (AVF) arising from the right middle cerebral artery with a giant varix.

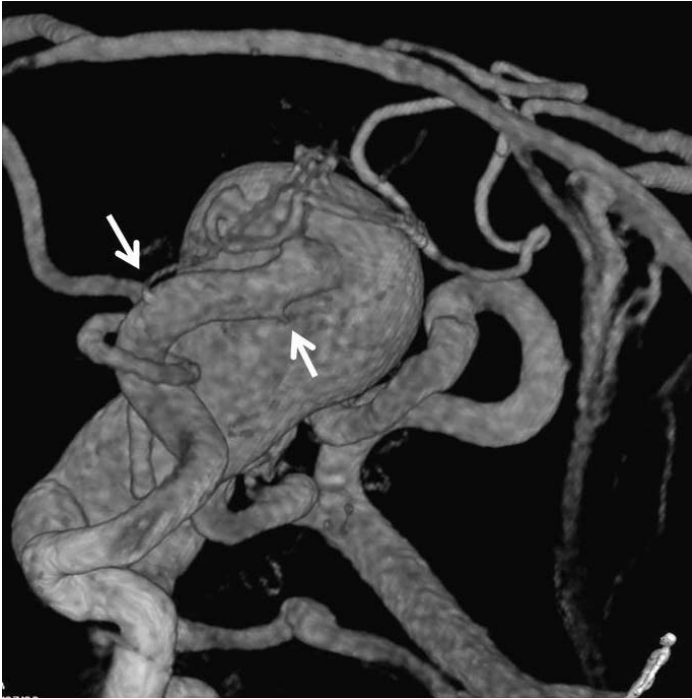

Fig. 3 Three-dimensional rotational angiography showing the normal branches of the right middle cerebral artery arising about 10 mm proximal to the fistula (arrows).

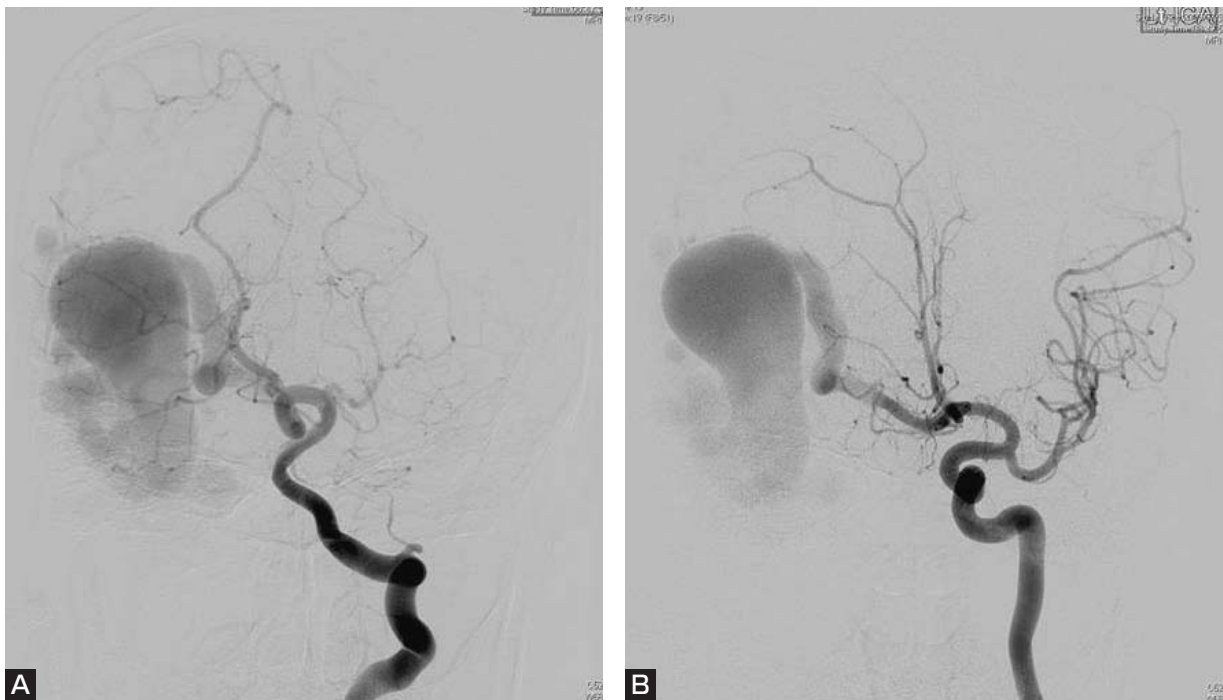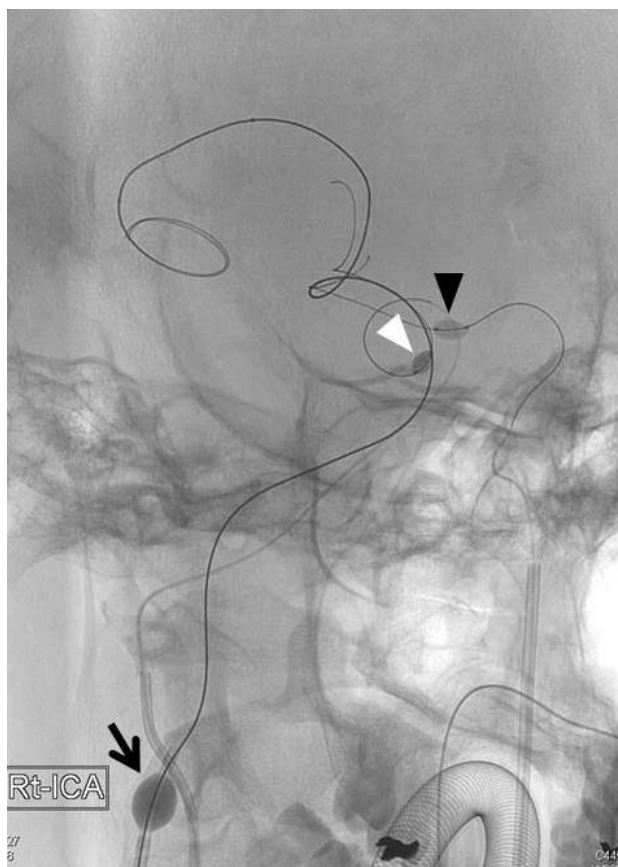


Fig. 4 Left vertebral artery angiogram (A) and the left internal carotid angiogram (B) (anterior-posterior views) showing shunt flow through the posterior communicating artery and the anterior communicating artery.

から後交通動脈 (posterior communicating artery ; PcomA) を介して、また左ICAからAcomAを介しても描出された (Fig. 4). 主要な硬膜静脈洞に閉塞は認めなかった。

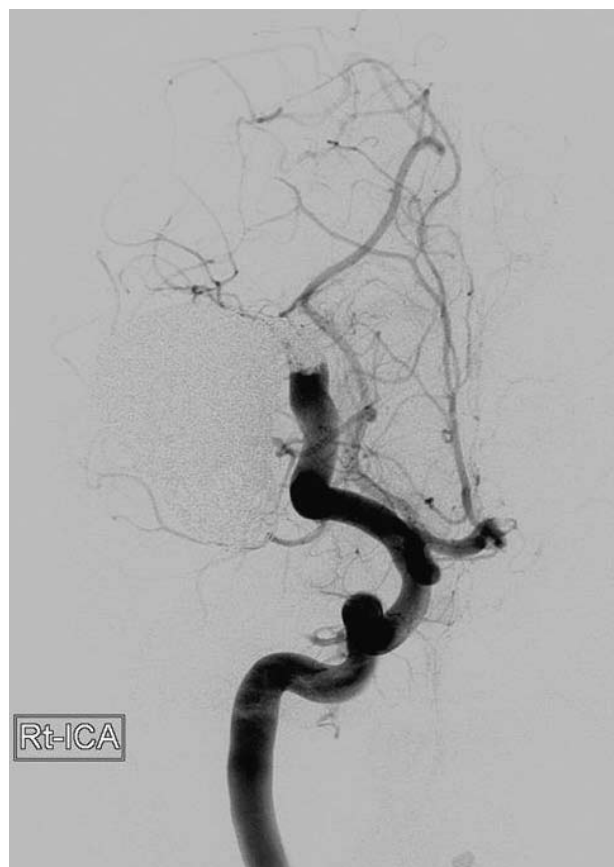#### 1. 第1回血管内治療

右MCAの正常分枝からシャントポイントまでの距離が短いことから、動脈側中心の塞栓では分枝閉塞や不完全閉塞のリスクが高く、静脈瘤側から十分な塞栓を行う



**Fig. 5** Fluoroscopic image showing flow control devices at the first embolization. 7Fr PATLIVE is placed in the right internal carotid artery (black arrow). Hyperforms are placed in the anterior communicating artery (black arrow head) and the posterior communicating artery (white arrow head).

必要があると考えられた。術中の血行動態の変化に対処するため全身麻酔，低血圧管理下に治療を行った。両側大腿動脈穿刺を行い，右ICAに7Fr PATLIVE（テルモ・クリニカルサブライ，岐阜），左ICAに6Fr Roadmaster TH（グッドマン，愛知）を留置した。また，右上腕動脈より，右椎骨動脈に5Fr ENVOY MPD（Cordis, Miami, FL, USA）を留置した。Flow controlのために，左ICAよりAcomAにHyperform 7mm×7mm（ev3, MN, USA）を，右椎骨動脈より同じくHyperform 7mm×7mmを右PcomAに留置した（Fig. 5）。右ICAよりExcelsior 1018（Boston Scientific, Natick, MA, USA）を，左ICAよりAcomAを介してPROWLER Select Plus（Cordis, Miami, FL, USA）をシャントポイントを通り静脈瘤内に留置した。まず右ICAのPATLIVEのみを拡張しコイルの留置を試みたが，AcomAおよびPcomAを介したシャント血流によりコイルが静脈側へ



**Fig. 6** Right internal carotid angiogram after the first embolization (anterior-posterior view) shows obliteration of the pial AVF.

流され安定しなかったため，AcomAおよびPcomAのHyperformも拡張しflow controlを行いながら，静脈瘤内にCompass Complex 18 20mm×60cm（MicroVention Terumo, Tustin, CA, USA）とGDC 18 360° 24mm×40cm（Boston Scientific, Natick, MA, USA）を絡ませながら挿入した。flow controlに際しては右大脳半球の虚血に配慮し，Hyperformは完全に拡張させず，コイルが留置できる最小限の拡張にとどめた。また，適宜左ICA造影，右VA造影を行い右大脳半球の正常灌流を確認した。流出静脈側へのcoil migrationを予防するためGDC 18は離脱せず，順次静脈瘤内にコイルを留置した。コイル塊が安定した時点で初めのGDC 18を離脱し，最終的には静脈瘤からシャントポイントを経て右MCA遠位部まで合計72本のコイルで塞栓を行った。シャントポイントから約10mm中脳側の正常分枝近傍までコイルが留置された時点でもシャント血流が残存していたため，

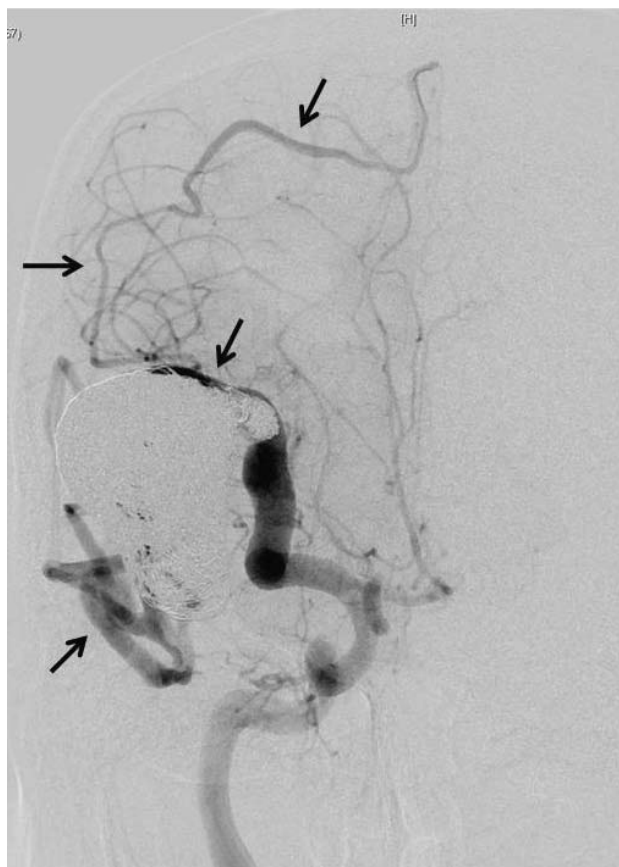

Fig. 7 Right internal carotid angiograms 11 days after the first embolization (anterior-posterior view) showing recanalization of the pial AVF with some of the draining veins (arrows).

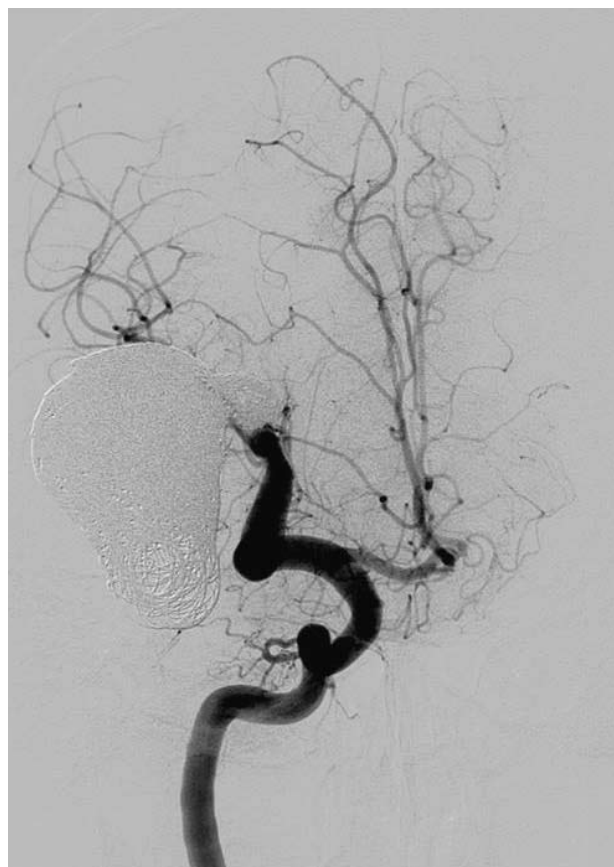


Fig. 8 Six-month follow-up angiogram does not show any apparent recanalization of the pial AVF. The normal branches of the right middle cerebral artery are preserved.

コイル塊の直前から、MCAの正常分枝を閉塞しないよう注意しながら50% n-butyl cyanoacrylate (NBCA) を注入した。NBCAはわずかに脳表静脈側へも流れたが大部分は右MCA遠位部から静脈瘤内に留まった。この時点でシャント血流が消失したため塞栓を終了した (Fig. 6)。

## 2. 術後管理

循環動態の変化による過灌流やbreakthroughが危惧されたため、術翌日まで全身麻酔、低血圧管理を行った。また血栓症予防のためアルガトロバン60mg/dayの48時間持続投与による抗凝固療法を行った。術翌日の麻酔からの覚醒は良好であり、新たな神経学的異常所見は認めなかった。

## 3. 第2回血管内治療

第1回血管内治療から11日後に行った血管造影で、新たな流入動脈の発達は認めなかったが、初回治療で閉塞した右MCA遠位部から静脈瘤背側を経由するシャント血流が再開通していた (Fig. 7)。第1回血管内治療か

ら18日後に第2回の治療を行った。局所麻酔下に右大腿動脈穿刺を行い、右ICAに7 Fr PATLIVEを留置した。PROWLER Select Plusを再開通した静脈瘤内に誘導し、計36本のコイルを追加留置し塞栓を終了した。術後の脳血管造影ではシャント血流は消失し右MCA領域も術前に比し良好に描出されるようになった。

術後、左上下肢の不全麻痺は徐々に改善傾向を認め、ふらつきも消失した。

## 4. 経過観察

術後6ヵ月後の脳血管造影でもシャントは消失しており、右MCAの正常分枝の描出も良好であった (Fig. 8)。

## 考 察

Pial AVFの病態はnidusを形成しない点で脳動静脈奇形と異なり<sup>16)</sup>、硬膜血管ではなく脳主幹動脈や脳皮質動脈を流入血管とする点で硬膜動静脈瘻とは異なるとされている<sup>5,12)</sup>。Pial AVFは先天的なものと外傷等による二

次的なものがあり、その病理学的な原因については未だ不明な点が多いが<sup>7,9)</sup>、胎生期のangiogenesisの異常が一因であると考えられている<sup>6)</sup>。また、一部の遺伝性疾患との関連も指摘されており、遺伝性出血性毛細血管拡張症 (hereditary hemorrhagic telangiectasia, 別名Rendu-Osler-Weber症候群) やKlippel-Trenaunay-Weber症候群に合併することが知られている<sup>3,4)</sup>。

Pial AVFは頭痛、痙攣、神経脱落症状、出血などさまざまな症状で発症するが、その発症様式は年齢によって異なり、新生児期では心不全を、乳幼児期では脳実質の変性や頭囲拡大、水頭症などを来すことが多い<sup>4,14,16)</sup>。流出静脈への血行力学的負荷によってしばしば巨大な静脈瘤が形成され、周囲の脳実質の圧迫症状や髄液循環不全に伴う水頭症、静脈梗塞、虚血症状などが引き起こされることもある<sup>4,16)</sup>。

Pial AVFの自然歴については疾患自体が稀であるため明らかではない。しかし、Nelsonらは、症候性のpial AVF症例に対し保存的治療を行った8例中5例 (63%) が致死的な出血を来したと報告しており<sup>11)</sup>、なんらかの症状を呈する症例では積極的な治療を考慮するべきであると考えられる。治療法としては外科的手術と血管内治療があるが、いずれの方法でもシャントポイントを閉塞し脳循環動態を正常化することがその目的である。pial AVFはsingle feeder-single drainerであることが多く、脳動静脈奇形とは異なりnidusが存在しないため病変の摘出は不要であり、静脈瘤による著明な圧迫症状をみとめる場合や静脈瘤から出血を来している場合を除いては静脈瘤の切除も基本的には必要としない<sup>6,7,9)</sup>。

Hohらは1970年から2000年までに報告されたpial AVFに対する外科的手術および血管内治療の治療成績に関する79論文をまとめ<sup>6)</sup>、外科的手術では治療成績不良が7.8%であったのに対し血管内治療では40%であったと報告している。しかし同時に、深部やeloquent areaの病変に対する外科的治療では手術リスクが高くmorbidityが高いことも指摘している。また、初期の血管内治療例の多くはdetachable coilが開発される以前に行われていたもので、近年の血管内治療技術の進歩によりその治療成績は向上していることから、症例に応じて適切な治療法を選択すべきであるとも指摘している。外科的手術による治療は根治性が高いが、病変が深部に存在する場合や本症例のように巨大静脈瘤を伴っている場合にはシャントポイントに到達し確実に閉塞することは容易ではない。体外循環、超低体温麻酔下での手術例の報告もある

が<sup>2,10)</sup>、これらの手技も侵襲が大きくリスクも高いと考えられる。一方、血管内治療については、pial AVFに対する有用性を示す報告が増加しており、最近では新しい液体塞栓物質であるOnyx (ev3, MN, USA) を用いて良好な結果が得られたとの報告や、バルーンによるflow control下での治療が有用であったとの報告もみられる<sup>1,8,9,15,17)</sup>。したがって病変が深部に存在する場合や巨大静脈瘤を合併する場合など外科的手術のリスクが高い症例では、その治療法として血管内治療を考慮すべきである。血管内治療については塞栓物質の静脈側へのmigrationや不完全閉塞などの問題も指摘されているが<sup>6,7,13,14)</sup>、本症例のようにバルーンによるflow controlを行うことやシャントポイントと正常分枝を正確に同定し塞栓部位を決定することで安全性と治療効果を高めることが期待できる。ただし、pial AVFは稀な疾患であり、その病態は多様であることから、治療にあたっては個々の症例において病変部位やシャント流速、周囲の血管構築や患者の年齢、全身状態などを十分に検討し治療方針を決定する必要がある。

## 結 語

血管内治療にて良好な結果が得られた巨大静脈瘤を伴うpial AVFの1例を報告した。pial AVFに対する血管内治療の成績は向上してきており、外科的治療が困難であると考えられる症例に対しては積極的な適応を考慮するべきである。

## 文 献

- 1) Andreou A, Ioannidis I, Nasis N: Transarterial balloon-assisted glue embolization of high-flow arteriovenous fistulas. *Neuroradiology* 50:267-272, 2008.
- 2) Bendok BR, Getch CC, Frederiksen J, et al: Resection of a large arteriovenous fistula of the brain using low-flow deep hypothermic cardiopulmonary bypass: technical case report. *Neurosurgery* 44:888-891, 1999.
- 3) Coubes P, Humbertclaude V, Rodesch G, et al: Total endovascular occlusion of a giant direct arteriovenous fistula in the posterior fossa in a case of Rendu-Osler-Weber disease. *Childs Nerv Syst* 12:785-788, 1996.
- 4) Garcia-Monaco R, Taylor W, Rodesch G, et al: Pial arteriovenous fistula in children as presenting manifestation of Rendu-Osler-Weber disease. *Neuroradiology* 37:60-64, 1995.
- 5) Halbach VV, Higashida RT, Hieshima GB, et al: Transarterial occlusion of solitary intracerebral arteriovenous fistulas. *AJNR* 10:747-752, 1989.

- 6) Hoh BL, Putman CM, Budzik RF, et al: Surgical and endovascular flow disconnection of intracranial pial single-channel arteriovenous fistulae. *Neurosurgery* 49:1351-1364, 2001.
- 7) Lee JY, Son YJ, Kim JE: Intracranial pial arteriovenous fistulas. *J Korean Neurosurg Soc* 44:101-104, 2008.
- 8) Lv X, Li Y, Lv M, et al: Successful endovascular treatment of a deep cerebral arteriovenous fistula with unusual venous drainage. *Eur J Radiol Extra* 68:e53-58, 2008.
- 9) Lv X, Li Y, Jiang C, et al: Endovascular treatment of brain arteriovenous fistulas. *AJNR* 30:851-856, 2009.
- 10) Meyer FB, Grady RE, Abel MD, et al: Resection of a large temporooccipital parenchymal arteriovenous fistula by using deep hypothermic circulatory bypass. Case report. *J Neurosurg* 87:934-939, 1997.
- 11) Nelson PK: Endovascular embolization of congenital pial arteriovenous fistulas. *Neuroimaging Clin N Am* 47:309-317, 1992.
- 12) Santosh C, Teasdale E, Molyneux A: Spontaneous closure of an intracranial middle cerebral arteriovenous fistula. *Neuroradiology* 33:65-66, 1991.
- 13) Tomlinson FH, Rufenacht DA, Sundt TM Jr, et al: Arteriovenous fistulas of the brain and the spinal cord. *J Neurosurg* 79:16-27, 1993.
- 14) Vinuela F, Drake CG, Fox AJ, et al: Giant intracranial varices secondary to high-flow arteriovenous fistulae. *J Neurosurg* 66:198-203, 1987.
- 15) Wang X, Wang Q, Chen G, et al: Endovascular treatment of congenital brain arteriovenous fistulas with combination of detachable coils and onyx liquid embolic agent. *Neuroradiology (on line)*, 2010.
- 16) Wang YC, Wong HF, Yeh YS: Intracranial pial arteriovenous fistulas with single-vein drainage. Report of three cases and review of the literature. *J Neurosurg* 100 (2 Suppl Pediatrics):201-205, 2004.
- 17) Youn SW, Han MH, Kwon BJ, et al: Coil-based endovascular treatment of single-hole cerebral arteriovenous fistulae: experiences in 11 patients. *World Neurosurg* 73:2-11, 2010.

JNET 4:106-112, 2010

## 要 旨

**【目的】** 巨大静脈瘤を伴う intracranial pial arteriovenous fistula (pial AVF) の1例を報告する。**【症例】** 17歳男性。左不全麻痺とふらつきが主訴で、諸精査により、右中大脳動脈を流入動脈とした Sylvian fissure 内に巨大静脈瘤を伴った pial AVF を認めた。経動脈的に fistula を通過し静脈瘤に到達し、静脈瘤から中大脳動脈の正常分枝より末梢側までをコイルとNBCA を用いて合併症なく完全閉塞した。**【結論】** 巨大静脈瘤を伴う外科的治療が困難と考えられる pial AVF に対しては血管内治療が有用である。治療に際しては流入動脈から分岐する正常分枝の把握と温存が重要である。