

Flow diverter の臨床的エビデンス

吉村紳一

兵庫医科大学脳神経外科学講座

## 和文要旨

大型・巨大脳動脈瘤の新たな血管内治療デバイスである flow diverter に関する臨床エビデンスを紹介する。現在、わが国に導入予定のデバイスは Pipeline, Surpass, FRED の3種類である。まず Pipeline の留置成功率は極めて高く、PUFS trial では 107/108 例(99.1%)であった。国際共同研究 IntrePED では 17 施設から 793 症例、906 個の動脈瘤が登録され、その結果、全体では未破裂動脈瘤は 7.4%の morbidity-mortality と比較的良好な治療成績であった。しかし大型瘤、破裂瘤、後方循環瘤では有害事象が多かった。また合併症としては虚血性脳卒中が最多であり(4.7%)と過半数を占めていた。一方、治療後の動脈瘤破裂は 0.6%とわずかであった。Surpass に関する前向き単一群多施設共同試験では 186 瘤中 161 瘤(98%)で留置に成功し、6ヶ月以内の神経死・全脳卒中は 18 例(12%)であった。FRED の使用例は未だ少ないが、29 症例(34 瘤)の検討では全例で留置に成功し、26 例(89%)では合併症を認めなかった。2015 年のメタ解析では 1483 例 1704 瘤が解析され、その結果、動脈瘤の閉塞率はフォローアップ中に進行性に上昇し、神経学的後遺症(3.5%)、死亡(3.4%)であった。

結論:flow diverter は複雑な解剖学的構造を有する動脈瘤で、コイルングまたはクリッピングが困難なものに対して比較的 safetyかつ有効に治療できることが示されつつある。今後は適切な患者選択と慎重な治療によってさらに良好な成績を得ることが期待される。

## 英文要旨

Clinical evidences regarding new endovascular treatment device, flow diverter (FD),

for large/giant cerebral aneurysms were introduced. Currently, 3 kinds of FD such as Pipeline, Surpass, and FRED are now being introduced to our country.

1: Pipeline: Pipeline is successfully deployed in 107/108 patients (99.1%) in PUFs trial. An international study, IntrePED, collected clinical data of 793 patients with 906 aneurysms, and showed favorable clinical results with relatively low neurologic morbidity–mortality (7.4%). However, adverse events were more frequent in large, ruptured, and posterior circulation aneurysms. Ischemic stroke was the majority of the complications (4.7%). On the other hand, delayed rupture of the treated aneurysm was rare (0.6%).

2: Surpass: In a prospective, single–armed, multicenter clinical study of Surpass flow diverter, successful deployment was observed in 161 of 186 aneurysms (98%), and neurologic death or any stroke within 6 months was seen in 18 patients (12%).

3: FRED: In FRED, clinical report regarding 29 patients with 34 aneurysms showed that 100% successful deployment, and no complication in 26 cases (89%).

A recent meta–analysis reported progressive occlusion of the aneurysm during the follow–up after the procedure and neurologic morbidity in 3.5% and death in 3.4% in 1483 patients with 1704 aneurysms.

In conclusions, FDs are going to be shown as relatively safe and useful devices for the aneurysms having complex anatomical structure which are not treatable by coiling or clipping. A better clinical result is expected by selecting appropriate patients and careful treatment with FD in the future.

大型・巨大脳動脈瘤は破裂率が高いものの[1,2]、通常のクリッピング術の適応が困難であることが多い。このためこれまでは母血管閉塞とバイパス術の組み合わせ、あるいはステント併用コイル塞栓術が行われてきた。しかし、外科手術は一般に高侵襲となりがちであり[3, 4]、血管内治療法では術後の再発率が高く[5-7]、瘤内にコイルを充填するため神経圧迫症状を悪化させる危険性があった[8]。このような問題点を克服するために開発されたのが動脈瘤治療用自己拡張型ステント flow diverter である[9, 10]。本機器は母血管に目の細かいステントを留置して、母血管を温存したまま瘤内に血流が入らないように流れを変え、瘤内にコイルを挿入することなく増大や破裂を防ぐことを目的として開発された。

本稿では Flow diverter に関連する文献情報をまとめ、紹介する。

## 1. Pipeline

Flow diverter のうち、最初に開発・臨床応用されたのは Pipeline (Medtronic Neurovascular, Irvine, CA, USA)である。白金/タンクステン及びコバルト/クロム/ニッケル/モリブデン合金のワイヤーで構成された円筒形のメッシュである。欧州の CE マークを 2008 年 6 月に取得し、米国では 2011 年 4 月に承認された。我が国では 2012 年 12 月から治験が行われ、デリバリーシステムが改良された Pipeline Flex が 2015 年 4 月に薬事承認された[11]。

### 1-1. PITA Trial (The Pipeline Embolization Device for the Intracranial Treatment of

## Aneurysms) [12]

はじめての Pipeline に関する前向き単一群多施設共同試験が PITA Trial である。欧州と南米の 4 施設で施行され、合計 31 症例が登録された。

対象と方法:対象はワイドネック瘤で、ドームネック比 1.5 未満、またはネック長 4 mm 超、および以前の血管内治療が不成功に終わった頭蓋内動脈瘤、が登録条件であった。動脈瘤径の平均値は 11.5mm、最大径 10 mm 以上は 35%であった。術前からアスピリンとクロピドグレルの投与が行われた。

結果:治療 180 日後の動脈瘤の完全閉塞率は 93.3%であった。一方、重篤な合併症は major stroke 2 例(6.5%)であった。完全閉塞しなかった2症例のうち1例はネックブリッジステントが留置された再開通瘤であり、留置されたステントのためにエンドリークを来し、動脈瘤の血栓化や治癒が遷延化したためと考えられた。もう一例はネックブリッジステントなしの症例であり、1年後の follow up で完全閉塞されていた。

### 1-2. PUFSS Trial (Pipeline for Uncoilable or Failed Aneurysms)

コイル塞栓術が困難か不成功に終わった症例における Pipeline を使用した治療の前向き単一群多施設共同試験である。[13]

対象と方法:最大径 10 mm 以上、ネック長 4mm 以上の未破裂内頸動脈瘤で、年齢は 21～75 歳が対象となった。ネックブリッジステントが留置されている動脈瘤は対象外となった。術前からアスピリンとクロピドグレルの投与が行われ、アスピリンは治療 2 日前から 325mg、クロピドグレルは 7 日前から 75mg が投与された。

結果:108 個の動脈瘤が登録され、平均径は 18.2mm であった。Pipeline 留置は 107/108 例(99.1%)で成功した。動脈瘤の完全閉塞率は180日目で192/106例(86.8%)

であった。50%以上の親動脈狭窄を伴わない完全塞栓は 73.6%、重篤な有害事象(主要同側脳卒中/神経学的死亡)は 5 症例 6 件(5.6%, 95%事後信頼区間 2.6-11.7%)であった。

本試験は米国における承認試験であり、事前に設定された有効性と安全性の評価基準である「治療後 180 日目の動脈瘤完全塞栓率が 50%以上(内膜肥厚による 50%以上の親動脈狭窄を伴わない動脈瘤完全塞栓例)、かつ重篤な有害事象(NIHSS が 4 点以上悪化する同側脳卒中または死亡)が 20%以下」をクリアしていた。これにより、Pipeline は 10 mm 以上の未破裂内頸動脈瘤(後交通動脈より近位)に対する治療法として米国内で承認を得た。

一方、本研究の限界として、他の治療法と直接比較がなされていない、硬膜外病変が多く(海綿静脈洞部瘤が 40.7%)、くも膜下出血などの合併症が少ない、デバイス使用数が多かった(平均で 3 個)などが挙げられている。

### 1-3. IntrePED (International Retrospective Study of the Pipeline Embolization

Device: A Multicenter Aneurysm Treatment Study) [14]

Pipeline 市販後の多施設後ろ向き研究で、17 施設が参加した国際共同研究である。793 症例、906 個の動脈瘤が登録され、前方循環の小型瘤、破裂瘤、椎骨脳底動脈瘤も含まれていた。

結果:内頸動脈瘤では最大径 10 mm 以上では 8.7%に morbidity を、4.0%に mortality を認めたが、10mm 未満ではそれぞれ 4.5%、1.4%であり、有害事象発生が多かった(Fig. 1)。後方循環では有害事象が 16.4%と、前方循環より高い傾向にあった(Fig. 1)。また、破裂例では未破裂例に比べて合併症率が高く(未破裂瘤 7.4%、破裂瘤

18.4%)、特に後方循環瘤でその差が顕著であった(未破裂瘤 13.7%、破裂瘤 50.0%) (Fig. 2)。Pipeline 留置後の合併症として最大のものは虚血性脳卒中(全体の 4.7%)であり、合併症の過半数を占めていた (Fig. 3)。虚血性合併症も後方循環瘤で多く (7.3%)、内頸動脈においては大型瘤の方が多かった。次に多かった合併症は脳内出血であり、全体の 2.4%であった。動脈瘤破裂は対象症例の 0.6%とわずかであり、そのすべてが大型動脈瘤で、10 mm 未満の動脈瘤には術後破裂は認めなかった (Fig. 4)。

合併症と時期の関係に関しては、治療後 72 時間以内が多いものの、30 日後も前方循環で 1.8%、後方循環で 3.6%に合併症を認め、その過半数が虚血性脳卒中であった (Fig. 5)ことは注目すべきである。

本機器に関しては日本脳神経外科学会、日本脳卒中学会、日本脳神経血管内治療学会の3学会から「頭蓋内動脈ステント(脳動脈瘤治療用 Flow Diverter)適正使用指針」が発表されている。また、わが国には留置における問題点を改善した Pipeline Flex が提供されている。

## 2. Surpass

Surpass (Stryker Neurovascular, Fremont, CA, USA)はコバルトクロム/プラチナ製の新たな flow diverter で、Pipeline よりもさらにメッシュが細かい。Surpass Medical LTD/CERSYS Inc. が開発し、日本ストライカーが輸入することとなり、現在わが国で治験が行われている。

## 2-1. Surpass に関する前向き単一群多施設共同試験

Surpass の初期導入成績が報告されている。[15]

対象:24 施設から 165 例、190 個の未破裂前方・後方循環動脈瘤が登録された。有効性評価基準は 6 ヶ月後の完全閉塞率、安全性評価基準は 6 ヶ月以内の神経死・全脳卒中とされた。

結果:Surpass は 186 瘤中 161 瘤 (98%) で留置に成功した。使用デバイス数は 1.05 本/瘤であった。フォローアップ(中央値 6 ヶ月)は 93.2% (150 例)で行われ、その結果、6 ヶ月以内の神経死・全脳卒中は 18 例 (12%)に認められた。神経学的永久後遺症は 6%、神経死は 2.7%に認められた。合併症率は後方循環瘤で高かった (Fig. 6)。30 日以内の虚血性脳卒中は 3.7%、7 日以内のくも膜下出血は 2.5%、7 日以内の脳内出血は 2.5%であった。新規脳神経麻痺または脳神経麻痺の悪化は 2.7%であった。フォローアップアンギオは 86.8%(158 例)に行われ、完全閉塞は 75%に得られていた。

結論:Surpass を用いた頭蓋内動脈瘤治療はステント併用コイル塞栓術と同等の安全性を示したが、後方循環瘤では合併症率が高かった。

## 3. FRED (Flow-Redirection Endoluminal Device)

FRED (MicroVention, Inc., Tustin, CA, USA)はニッケル/チタン合金のニチノールを編んで形成された外層と内層の 2 層のステントを X 線不透過のタンタルワイヤーで編み込んだ自己拡張型ステントで、外層ステントの両端にそれぞれ 4 カ所の X 線不透過タンタルマーカが付与されている。外層は同社のコイル塞栓術支援用ステントであ



る LVIS とほぼ同じ構造であるが、内層は flow diversion 効果を発揮する細孔密度となるよう 48 本のワイヤーを編み込んだ構造となっている。これまでに FRED の安全性と有効性を評価した単一施設観察研究が報告されている。[16]

対象:下記の登録条件を満たす 29 症例 (34 瘤)がインフォームドコンセントを得た後、登録された (aneurysm fundus-to-neck ratio  $<2$  or neck diameter  $>4$  mm, fusiform, dissecting, or giant aneurysm)。安全性エンドポイントは死亡、全脳卒中/TIAがないこと、有効性エンドポイントは治療直後および 3, 6ヶ月後のフォローアップアンギオにおける O'Kelly Marotta grading scale D (完全閉塞)であった。

結果:FRED の留置は全例で成功し、29 例中 26 例 (89%)では合併症を認めなかった。一方、合併症を認めた 3 例中、1 例は脳梗塞で後遺症を残したが、2 例では軽度脳卒中で完全に回復した。DSA または MRA による血管検査は 3ヶ月後に 100%、6ヶ月後に 86%で行われ、それぞれ完全閉塞は 19/34 (56%)、6ヶ月後 22/30 (73%)に認められた。以上の結果から、治療困難な頭蓋内動脈瘤に対する治療のなかで FRED を用いた治療は安全かつ有効と結論している。

## 5. メタ解析

2015 年に最新の Flow diverter に関するメタ解析が報告されている [17]。2009 年から 2014 年までの 18 論文における 1483 例 1704 瘤が解析された。その結果、これらのステントは未破裂瘤、特に内頸動脈または椎骨脳底動脈瘤、紡錘型瘤、解離瘤またはワイドネックな嚢状動脈瘤に使用された。動脈瘤の閉塞率はフォローアップ中に進行性に上昇し、虚血合併症 (4.1%)、出血性合併症 (2.9%)、神経学的後遺症 (3.5%)、

死亡(3.4%)が認められた。結論として flow diverter は複雑な解剖学的構造を有する動脈瘤(紡錘型瘤、解離瘤またはワイドネックな嚢状動脈瘤、分岐部で分枝を有するもの)で、コイルリングまたはクリッピングが困難なものに対して安全かつ有効な治療テクニックであると述べられており、合併症を回避するためには患者選択が極めて重要で、さらなる長期フォローアップが必要と結論されている。

## 考察

Flow diverter に関する報告を概観した。本機器は通常の治療困難な大型・巨大脳動脈瘤に対する新たな治療機器として大きな期待が寄せられているが、今回の論文情報を元にするると、以下の点で注意が必要と考えられる。

### 1. 治療適応

本稿で紹介した報告を元にするると、治療合併症率が高いのは、1)後方循環瘤、2)破裂瘤、3)巨大動脈瘤であり、これらを考慮に入れる必要がある。つまり前方循環の巨大ではない大型瘤に治療を行う場合には非空的安全性が高いと言える。ただしネックブリッジステント留置後の再発瘤は治癒率が低く、PUFS trial では適応外とされていることに注意すべきである。

### 2. 合併症

合併症の内容を見ると、虚血性脳卒中が最も多く、次に脳内出血となっている。これらの報告は欧米からのものであるため、日本人にそのまま適応できるかどうかについては注意が必要であるが、虚血性脳卒中については最大の注意を払う必要がある。

### 3. 薬剤治療

前述の観点から、周術期の抗血栓療法は極めて重要と言える。というのも我々アジア人ではクロピドグレルの低反応例が多いことが知られているからである。また、抗血小板薬併用療法が長期になった場合に頭蓋内出血が増加することが知られており、6ヶ月以上となった場合、頭蓋内出血率においてクロピドグレル単剤との間に有意差が生じることが報告されているため[18]、6ヶ月を超える併用療法には注意が必要である。しかし、本稿で紹介した論文において後方循環、巨大動脈瘤においては虚血性脳卒中が多く、術後の投与期間において考慮すべきである。またMRIにおけるmicrobleeds存在例では頭蓋内出血率が高いことが知られており[19, 20]、術前にMRIを行い、適応決定においても留意すべきである。

Flow diverter は欧米を中心に大型・巨大脳動脈瘤にすでに多くの症例で使用され、わが国においても大きな期待を持って迎えられている。しかしその適応に当たっては各国で違いが見られ、欧州は広い適応であるが、米国の多施設臨床治験では下記の登録基準が設けられている。

- 1) 内頸動脈瘤
- 2) 最大径 10mm 以上
- 3) ワイドネックまたは紡錘状動脈瘤

米国における Pipeline の治療適応は後交通動脈より近位の内頸動脈瘤に限定されており、Surpass では内頸動脈先端部を除く脳動脈瘤が、FRED では、内頸動脈・椎骨動脈・脳底動脈の 10mm 以上の嚢状動脈瘤、紡錘状動脈瘤、多房性動脈瘤などが治療の対象となっている。しかし、後方循環の大型瘤に対する flow diverter の有用性は未だ確認されていないことに留意すべきである。ちなみに我が国の Pipeline 治験では、

42 日以内の大手術後、活動性の炎症病変、患側の内頸動脈に高度狭窄を有する例は除外された。本稿で紹介したエビデンスを含め、わが国における最新情報を入手しつつ慎重な検討と展開が望まれる。

## 利益相反

筆頭著者は 2015 年にテルモ社から研究費を供与されています。

## 文献

1. The International Study of Unruptured Intracranial Aneurysms Investigators: Unruptured intracranial aneurysms—risk of rupture and risks of surgical intervention. *N Engl J Med* 339:1725–1733, 1998
2. Morita A, Kirino T, Aoki N, Fukuhara S, Hashimoto N, Nakayama T, Sakai M, Teramoto A, Tominari S, Yoshimoto T, The UCAS Japan Investigators: The Natural Course of Unruptured Cerebral Aneurysms in a Japanese Cohort. *N Engl J Med* 366:2474–2482, 2012
3. Morimoto T, Sakaki T, Kakizaki T, et al: Radial artery graft for an extracranial–intracranial bypass in cases of internal carotid aneurysms. Report of two cases. *Surg Neurol* 30:293–297, 1998
4. Miyamoto S, Funaki T, Iihara K, Takahashi JC: Successful obliteration and shrinkage of giant partially thrombosed basilar artery aneurysms through a tailored flow reduction strategy with bypass surgery. *J Neurosurg* 114:1028–1036, 2011
5. Raymond J, Guilbert F, Weill A, Georganos SA, Juravsky L, Lambert A, Lamoureux J, Chagnon M, Roy D: Long-term angiographic recurrences after selective endovascular treatment of aneurysms with detachable coils. *Stroke* 34:1398–1403, 2003
6. Murayama Y, Nien YL, Duckwiler G, Gobin YP, Jahan R, Frazee J, Martin N, Vinuela F: Guglielmi detachable coil embolization of cerebral aneurysms: 11 years' experience. *J Neurosurg* 98:959–966, 2003
7. Santillan A, Greenberg E, Patsalides A, Salvaggio K, Riina HA, Gobin YP:

Long-Term Clinical and Angiographic Results of Neuroform Stent-Assisted Coil Embolization in Wide-Necked Intracranial Aneurysms. *Neurosurgery* 70:1232-1237, 2012

8. Stiebel-Kalish H, Maimon S, Amsalem J, et al. Evolution of oculomotor nerve paresis after endovascular coiling of posterior communicating artery aneurysms: a neuro-ophthalmological perspective. *Neurosurgery* 53:1268-1274, 2003

9. Szikora I, Marosfoi M, Salomvary B, Berentei Z, Gubucz I: Resolution of mass effect and compression symptoms following endoluminal flow diversion for the treatment of intracranial aneurysms. *AJNR Am J Neuroradiol* 34:935-939, 2013

10. Moon K, Albuquerque FC, Ducruet AF, Crowley RW, McDougall CG: Resolution of cranial neuropathies following treatment of intracranial aneurysms with the Pipeline Embolization Device. *J Neurosurg* 121:1085-1092, 2014

11. 頭蓋内動脈ステント(脳動脈瘤治療用 Flow Diverter)適正使用指針 第2版  
NPO 法人 日本脳神経血管内治療学会ホームページ

12. Nelson PK, Lylyk P, Szikora I, Wetzel SG, Wanke I, Fiorella D. The pipeline embolization device for the intracranial treatment of aneurysms trial. *AJNR Am J Neuroradiol.* 32:34-40, 2011

13. Becske T, Kallmes DF, Saatci I, McDougall CG, Szikora I, Lanzino G, Moran CJ, Woo HH, Lopes DK, Berez AL, Cher DJ, Siddiqui AH, Levy EI, Albuquerque FC, Fiorella DJ, Berentei Z, Marosfoi M, Cekirge SH, Nelson PK. Pipeline for uncoilable or failed aneurysms: results from a multicenter clinical trial. *Radiology.* 267:858-68, 2013

14. Kallmes DF, Hanel R, Lopes D, Boccardi E, Bonafé A, Cekirge S, Fiorella D, Jabbour P, Levy E, McDougall C, Siddiqui A, Szikora I, Woo H, Albuquerque F, Bozorgchami H, Dashti SR, Delgado Almandoz JE, Kelly ME, Turner R 4th, Woodward BK, Brinjikji W, Lanzino G, Lylyk P. International retrospective study of the pipeline embolization device: a multicenter aneurysm treatment study. *AJNR Am J Neuroradiol.* 36:108-15, 2015

15. Wakhloo AK, Lylyk P, de Vries J, Taschner C, Lundquist J, Biondi A, Hartmann M, Szikora I, Pierot L, Sakai N, Imamura H, Sourour N, Rennie I, Skalej M, Beuing O, Bonafé A, Mery F, Turjman F, Brouwer P, Boccardi E, Valvassori L, Derakhshani S, Litzenberg MW, Gounis MJ; Surpass Study Group. Surpass flow diverter in the treatment of intracranial aneurysms: a prospective multicenter study. *AJNR Am J*

Neuroradiol. 36:98–107, 2015

16. Möhlenbruch MA, Herweh C, Jestaedt L, Stampfl S, Schönenberger S, Ringleb PA, Bendszus M, Pham M. The FRED flow-diverter stent for intracranial aneurysms: clinical study to assess safety and efficacy. *AJNR Am J Neuroradiol.* 36:1155–61, 2015

17. Briganti F, Leone G, Marseglia M, Mariniello G, Caranci F, Brunetti A, Maiuri F. Endovascular treatment of cerebral aneurysms using flow-diverter devices: A systematic review. *Neuroradiol J.* 28:365–75, 2015

18. Diener HC, Bogousslavsky J, Brass LM, Cimminiello C, Csiba L, Kaste M, Leys D, Matias-Guiu J, Rupprecht HJ; MATCH investigators. Aspirin and clopidogrel compared with clopidogrel alone after recent ischaemic stroke or transient ischaemic attack in high-risk patients (MATCH): randomised, double-blind, placebo-controlled trial. *Lancet* 364:331–7, 2004

19. Wong KS, Chan YL, Liu JY, Gao S, Lam WW. Asymptomatic microbleeds as a risk factor for aspirin-associated intracerebral hemorrhages. *Neurology* 60:511–513, 2003.

20. Lovelock CE, Cordonnier C, Naka H, et al. Antithrombotic drug use, cerebral microbleeds, and intracerebral hemorrhage: a systematic review of published and unpublished studies. *Stroke* 41:1222–1228, 2010

## Figure Legends

Fig. 1 Location of the aneurysms and neurologic morbidity–mortality in Pipeline for uncoilable or failed aneurysms (IntrePED trial)

In PUFs trial, the rate of neurologic morbidity was 7.4% and mortality was 3.8% in total. The rate of neurologic complication was higher in the aneurysm in larger, posterior, and other anterior aneurysms.

Fig. 2 Ruptured/unruptured aneurysm and neurologic morbidity–mortality (IntrePED trial)

Neurologic morbidity–mortality was more frequent in ruptured aneurysms in total (7.4% vs 18.4%). The difference was the biggest in the posterior circulation aneurysm.

Fig. 3 Detailed complications and location of the aneurysm (IntrePED trial)

Ischemic stroke was the largest cause (4.7%) of the complications. The second largest cause was intraparenchymal hemorrhage (2.4%). These complications are constantly observed regardless of the site of the aneurysm, but less in the internal carotid aneurysm less than 10mm in size.

Fig. 4 Detailed complications and size of the aneurysm (IntrePED trial)

Complications are more observed in larger sized aneurysm in this trial. In giant aneurysms, total complication rate was larger than 25% in anterior/posterior aneurysms.

Fig. 5 Detailed complications and timing after the procedure (IntrePED trial)

Within 72 hours after the procedures, ischemic stroke was the largest causes (2.3% in anterior circulation, 3.6% in posterior circulation). On the other hand, even after 30 days, ischemic and hemorrhagic complications occurred in both anterior and posterior circulations aneurysms.

Fig. 6 Aneurysm location and procedure–related neurological morbidity and death in the patients treated with Surpass flow diverter

Procedure-related complications were more frequent in the posterior circulation aneurysm



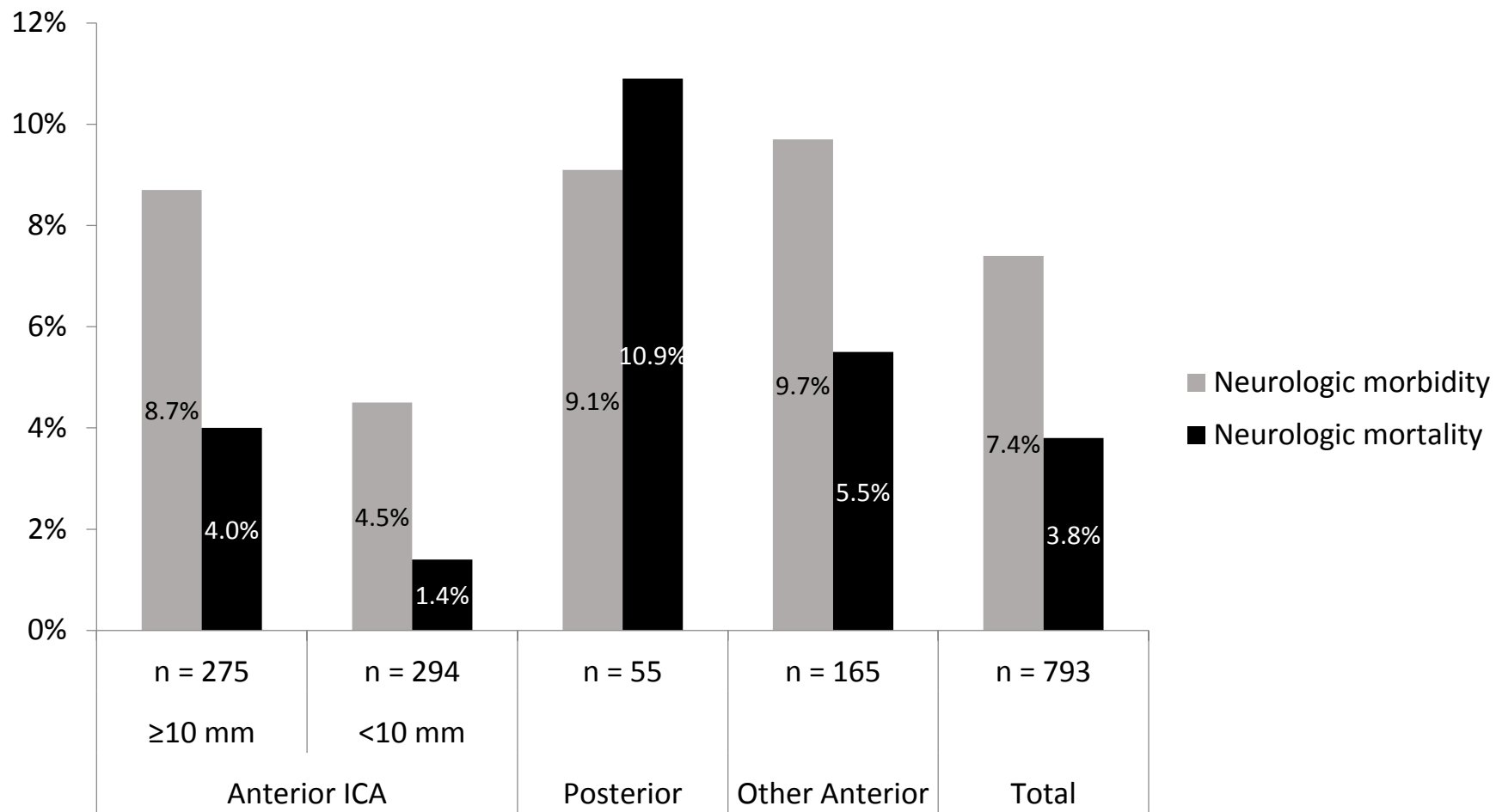


Fig.1 Yoshimura S., et al

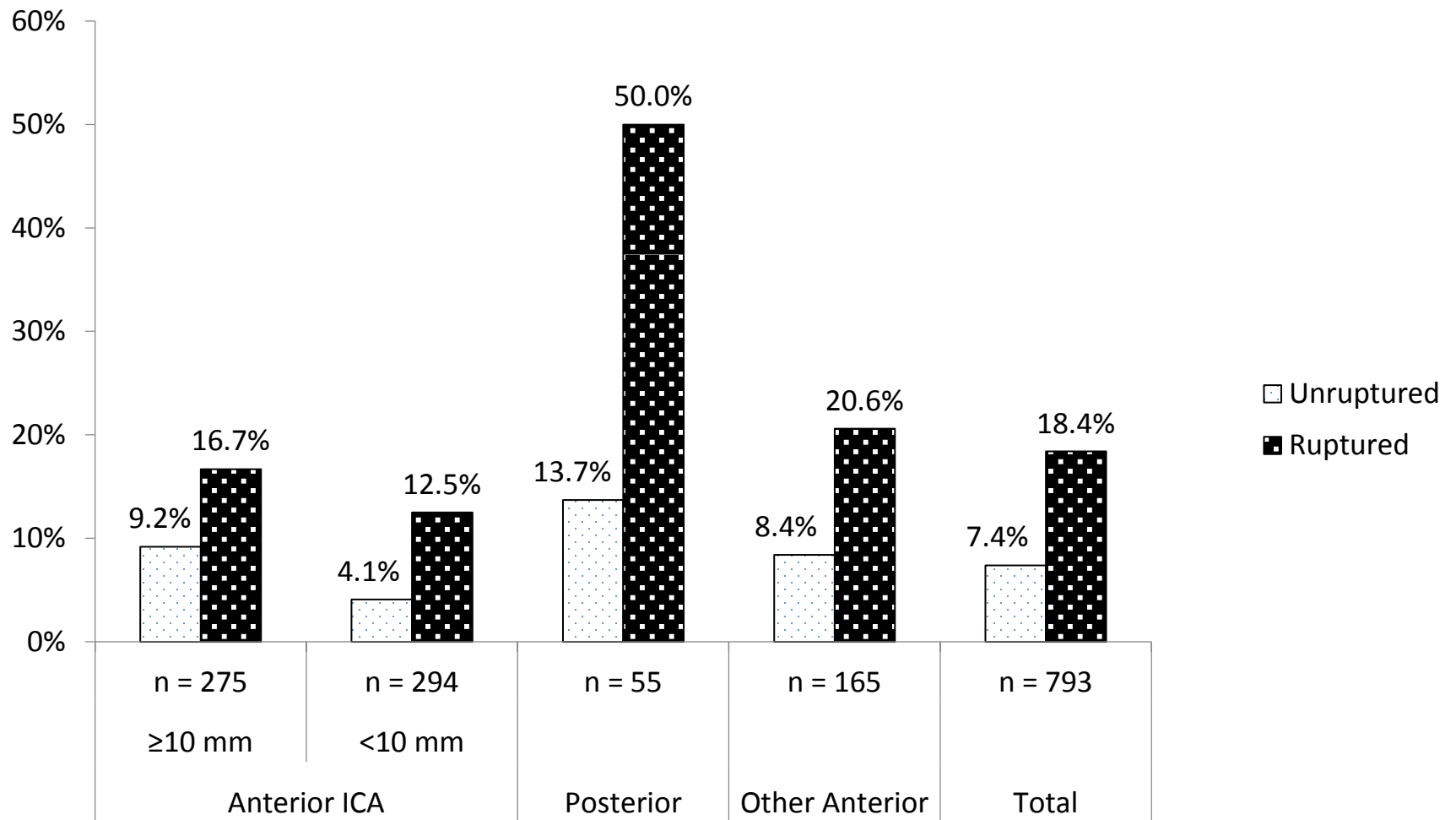


Fig. 2 Yoshimura S., et al

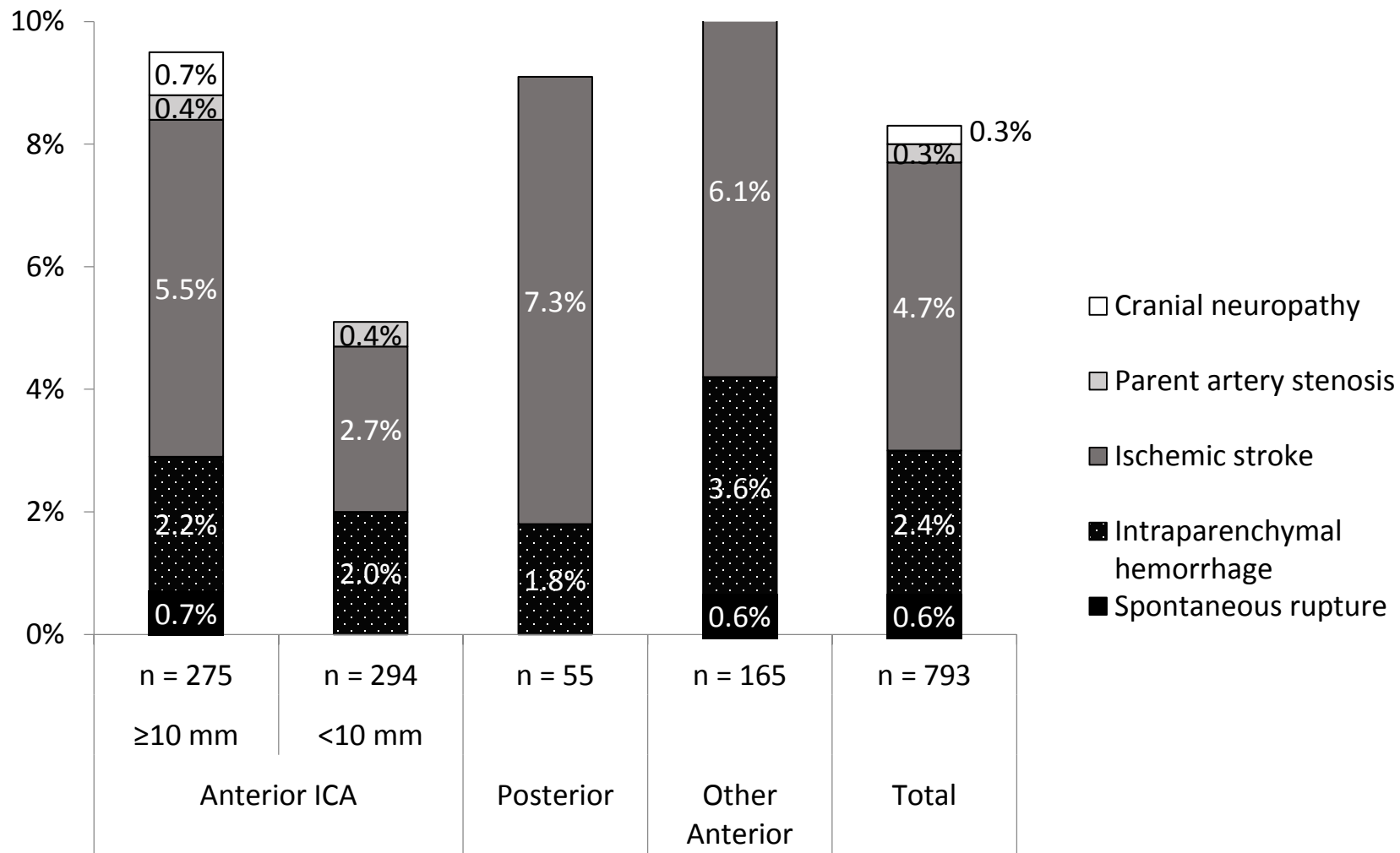


Fig. 3 Yoshimura S., et al

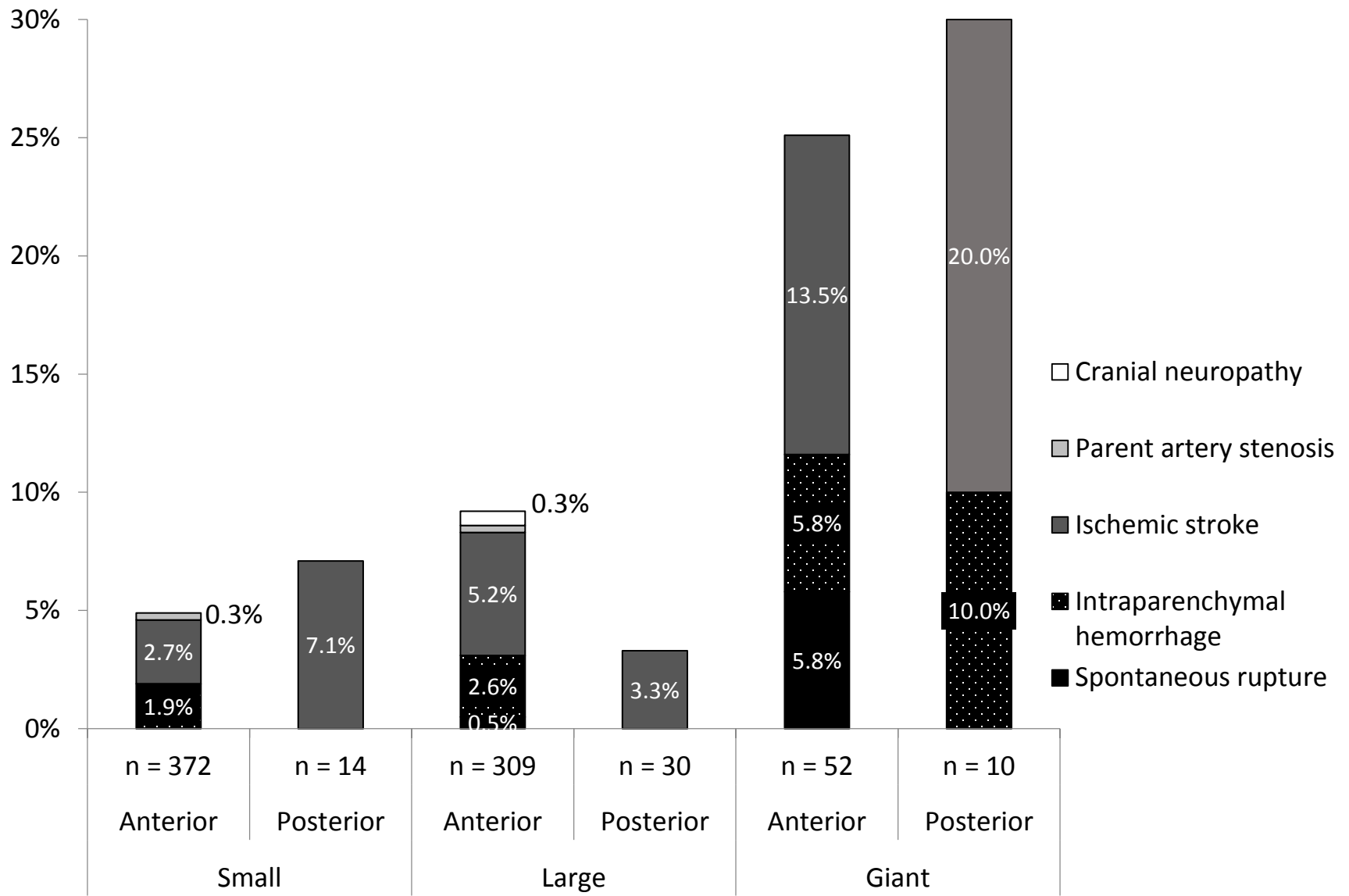


Fig. 4 Yoshimura S., et al

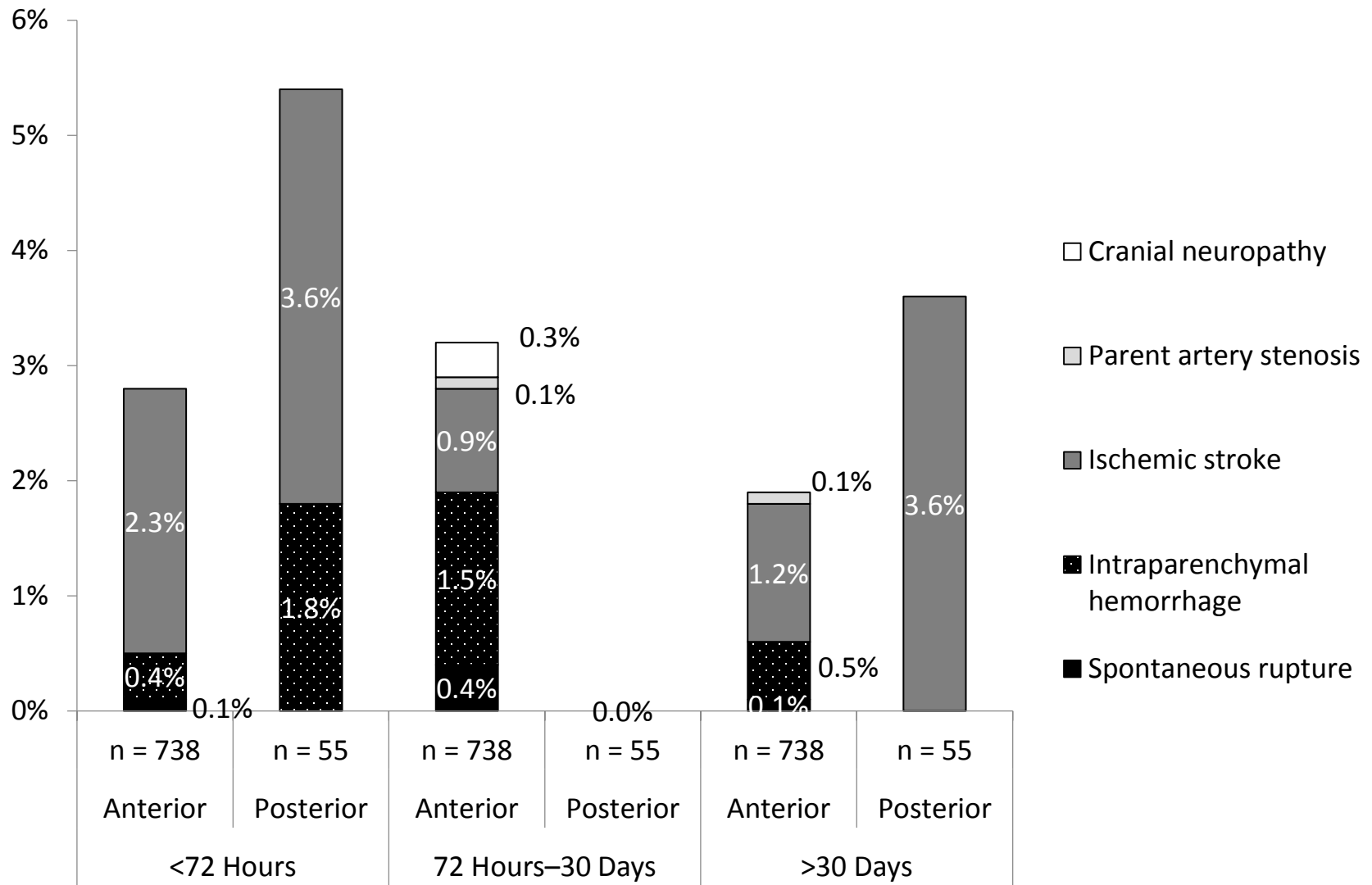


Fig. 5 Yoshimura S., et al

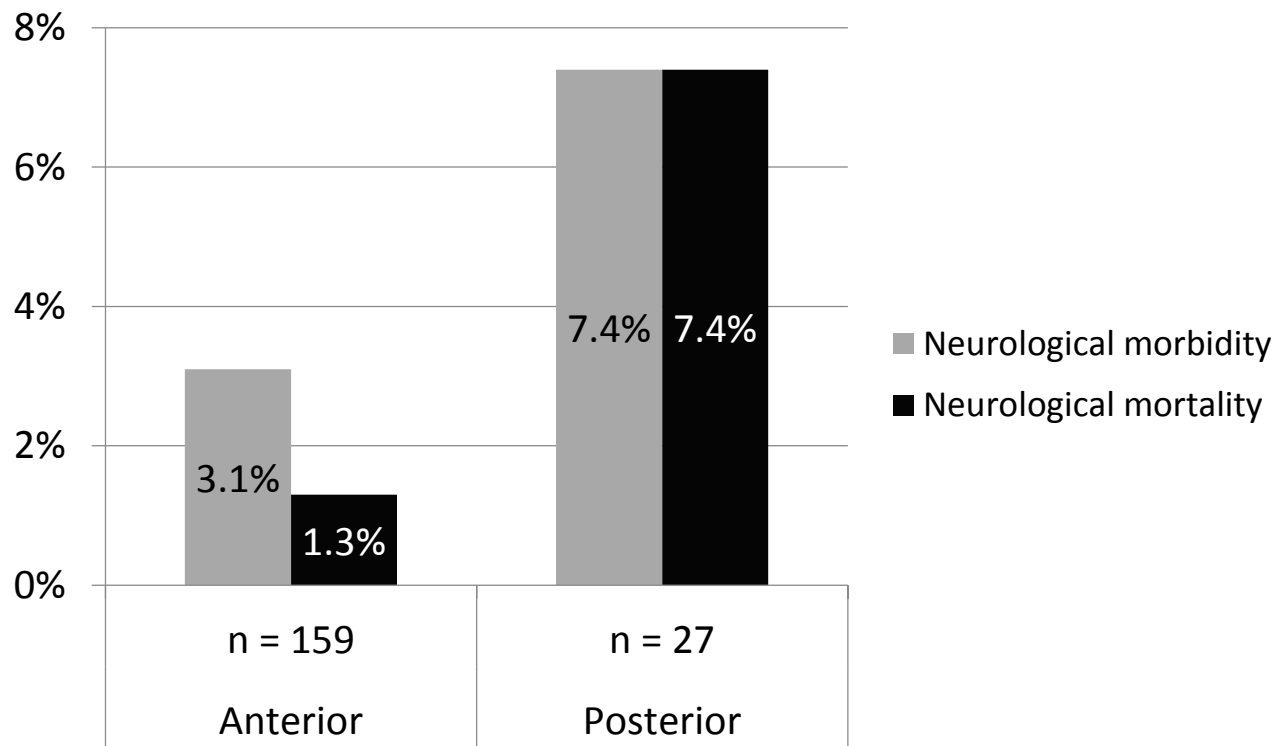


Fig. 6 Yoshimura S.