

## テクニカルノート

重度の下肢閉塞性動脈硬化症を伴う頸動脈狭窄症に対し、大腿動脈の外科的露出直接穿刺によりステント留置術を施行した1例

### **A case of carotid artery stenting through surgical exposure and direct puncture of the femoral artery with severe arteriosclerosis obliterans: a technical note**

井上悟志<sup>1)</sup>、藤田敦史<sup>2)</sup>、溝脇 卓<sup>1)</sup>、潤井誠司郎<sup>1)</sup>、栗原英治<sup>1)</sup>、甲村英二<sup>2)</sup>

1) 順心病院 脳神経外科

2) 神戸大学大学院 医学系研究科 脳神経外科学分野

Satoshi INOUE<sup>1)</sup>, Atsushi FUJITA<sup>2)</sup>, Takashi MIZOWAKI<sup>1)</sup>, Seisirou URUI<sup>1)</sup>, Eiji KURIHARA<sup>1)</sup>, Eiji KOHMURA<sup>2)</sup>

1) Department of Neurosurgery, Junshin hospital

2) Department of Neurosurgery, Kobe University Graduate School of Medicine

#### 筆頭著者の連絡先

井上悟志

〒 675-0122

兵庫県加古川市別府町別府 865-1

順心病院脳神経外科

電話 079-437-3555

FAX 079-437-6785

Satoshi INOUE, M.D., Ph.D.

Department of Neurosurgery, Junshin Hospital, 865-1 Befu, Befu-cho, Kakogawa-city,  
Hyogo, Japan

E-mail: [nsurg2000@yahoo.co.jp](mailto:nsurg2000@yahoo.co.jp)

TEL: 81-79-437-3555

FAX: 81-79-437-6785

**Key Words:** Carotid stenting, arteriosclerosis obliterans, femoral artery exposure,  
femoral artery puncture, endovascular treatment

本文

3951 字 (スペースを含めない)

4217 字 (スペースを含める)

図 3 点

宣言

本論文を、日本脳神経血管内治療学会機関紙「JNET Journal of Neuroendovascular Therapy」に投稿するにあたり、筆頭著者、共著者によって、国内外の他雑誌に掲載ないし投稿されていないことを誓約致します。

# 1 要旨

2 Objective: 外科的小切開下に大腿動脈の露出・直接穿刺を行い、頸  
3 動脈ステント留置術を行った症例を報告する。

4 Case presentations: 両下肢の閉塞性動脈硬化症に対する多数回のバ  
5 イパス術後で、鼠径部は瘢痕萎縮し経皮的穿刺は困難であり、さら  
6 に、デバイス挿入可能部位は左大腿動脈の短い部位に限られていた。  
7 また、右上腕動脈経由は脳梗塞後遺症による肘関節屈曲拘縮のため  
8 困難だったため、局所麻酔下に外科的に血管を露出し穿刺してステ  
9 ント留置を行った。

10 Conclusion: 本法は局所麻酔下に可能で患者の身体的・精神的負担  
11 も少なく、ステント留置も通常の経皮的な手技と同様の手技が可能で  
12 有用であった。(295字)

13

## 1 緒言

2 頸動脈ステント留置術 (carotid artery stenting; CAS) は大腿動脈  
3 ないし上腕動脈経路が一般的であるが、併存する全身性動脈硬化性  
4 病変等によりアクセス困難例も多い。

5 今回、両下肢の arteriosclerosis obliterans (ASO) に対しバイパス  
6 術を含む多数回の治療の既往がある内頸動脈 (internal carotid  
7 artery; ICA) 狭窄症の症例に対し、外科的小切開下に大腿動脈を露  
8 出・直接穿刺することで確実にデバイスの挿入を行って CAS を行い  
9 得たので報告する。

10

11

## 12 症例提示

13 症例は 72 歳、男性。Minor stroke で発症した左 ICA 閉塞症に対し  
14 て他院で浅側頭動脈-中大脳動脈バイパス術が行われ、その経過観察  
15 中に、反対側の右 ICA 狭窄症、North American Symptomatic Carotid  
16 Endarterectomy Trial (NASCET) 80%を指摘された。右上肢麻痺はあ  
17 るものの独歩可能で、日常生活は自立していた。狭窄は進行性であ  
18 ったため、血行再建術を検討したが、対側 ICA 閉塞・高位病変（病  
19 変遠位は C2 椎体レベル）であり、頸動脈内膜剥離術の高危険群と  
20 判断し、CAS を選択した。

21 両側下肢の ASO に対する度重なる血行再建術の既往があり、右下肢  
22 動脈は、axillofemoral bypass、femorofemoral (F-F) bypass、iliofemoral  
23 bypass が人工血管を用いて行われたが、最終的に右総腸骨動脈およ  
24 び全グラフトが閉塞し、以後は血行再建を断念されていた。また、

1 右大腿骨転子部骨折に対し観血的骨接合術後であった。

2 左下肢動脈は、外腸骨動脈のステント留置術後であった。3D-CTA  
3 では末梢血管の描出は良好であったが、ステントの末梢側には F-F  
4 bypass が吻合されており、グラフトは閉塞し盲端を形成していた  
5 (Fig. 1A, B)。

6 両側鼠径部には大腿動脈に沿う 15cm 程度の皮膚切開痕を認め、  
7 皮膚及び皮下組織の拘縮萎縮が著しく、経皮的穿刺は不可能と判断  
8 した (Fig. 1C)。また、既往の左脳梗塞により右肘関節は屈曲し伸  
9 展困難であり (Fig. 1D)、右上腕動脈経由も困難と判断した。

10 穿刺部位として、左総大腿動脈 (common femoral artery; CFA) の  
11 うち、F-F bypass graft 吻合部末梢の短い区間が使用可能と判断した。  
12 外科的小切開下に CFA の自家動脈を露出し、直視下に直接穿刺する  
13 こととした。

14 もともと抗血小板剤 2 剤を内服しており継続した。心臓血管外科  
15 医により、局所麻酔下に、左鼠径部の術後癒痕の一部を利用した小  
16 切開を設け、左 CFA を露出した。これを血管テープで確保し、穿刺  
17 部を囲むタバコ縫合を想定して 6-0 prolene を動脈壁にかけた (Fig.  
18 2A)。直視下に CFA を直接穿刺し、内腔確保後に 6 Fr short sheath  
19 を挿入した (Fig. 2B)。シースからの DSA で、中枢側のステント内  
20 を含めた治療経路の開存を確認した (Fig. 2C, D)。0.035 inch  
21 guidewire で腹部大動脈を確保し、6 Fr short sheath を 6 Fr 90 cm  
22 guiding sheath (Shuttle; Cook medical, Bloomington, IN, USA) に交換  
23 した。CAS は通常の間皮的太腿動脈経由と同様の手技を行った。全  
24 身へパリン化を行い、guiding sheath を右総頸動脈へ導入した。Angio

1 Guard XP (Cordis, Johnson & Johnson, Fremont, CA, USA)による  
2 distal protection 下に、PTA balloon による前拡張を行い、open cell  
3 stent (Precise; Cordis, Johnson & Johnson, Fremont, CA, USA) を留  
4 置し、良好な拡張を得た (Fig. 3)。硫酸プロタミンでヘパリンをリ  
5 バースしたのち、guiding sheath を抜去し、用意した 6-0 Prolene で  
6 穿刺部を縫合止血し、閉創した。術後経過は良好で、術後 10 日で自  
7 宅退院した。

8

9

## 10 考察

11 ICA 狭窄症は ASO など全身性動脈硬化性病変を伴うことが多く、  
12 CAS の際は穿刺部位や治療経路に制限が生じうる。CFA および上腕  
13 動脈経路以外の穿刺部位として、橈骨動脈、腋窩動脈<sup>1)</sup>、尺骨動脈  
14 <sup>2)</sup>、頸動脈経路<sup>3)</sup>の報告があるが、未だ一般的ではない。

15 本症例では、右肘関節の屈曲拘縮のため右上腕動脈経路は不可能  
16 であった。右 CFA は閉塞していたが、左 CFA は治療経路として使  
17 用可能と判断した。しかし、その近傍に存在する人工血管によるグ  
18 ラフト自体を穿刺、あるいは吻合部自体を穿刺した場合には、止血  
19 困難、縫合破綻・仮性動脈瘤形成、グラフト感染、pseudointima 破  
20 綻・血栓形成などの危険性がある<sup>4)</sup>。また、本症例でグラフトを誤  
21 穿刺した場合、CFA 中枢側へターンして治療機器を進めるのは困難  
22 と思われた。従って、グラフトおよびその吻合部を避け、確実に自  
23 家動脈を穿刺する必要がある。さらに、CFA に沿った術後瘢痕に  
24 より組織抵抗が増大して、シース導入自体が困難な可能性が危惧さ

1 れた。以上の理由から、通常の経皮的穿刺は困難であるが、CFAを  
2 外科的に露出し、自家血管を確実に直接穿刺して治療機器を挿入す  
3 るのは可能と考えた。

4 一般に、CFAの外科的修復術後の症例では人工のグラフト穿刺に  
5 より血管内治療を行う場合も考えられるが、止血困難など前述の合  
6 併症のリスクがあり、Hayashiらは、本症例に行ったように、小切  
7 開下のグラフト直接穿刺を勧めている<sup>4)</sup>。

8 本法は、局所麻酔で可能ながら、術野が患者視野に入らないこと  
9 は、精神的負担を考えると頸動脈穿刺より有利である。血管内治療  
10 では全身ヘパリン化を要するため、腰椎麻酔も避けたいが、本症例  
11 では局所麻酔のみで疼痛のコントロールは良好であった。ただし、  
12 手技中は開創器を外しておくなど、創部への配慮を行った(**Fig. 2B**)。  
13 また、通常の経皮的大腿動脈経由と同様の手技が可能であり、術者  
14 にとっても有用だった。その他の利点として、縫合により確実な止  
15 血を得られることが挙げられる。なお、本症例では治療終了時にヘ  
16 パリンをリバースしシースを抜去、穿刺部を縫合止血したのち外科  
17 的切開部を閉創したが、穿刺部・切開部ともに止血は容易であり、  
18 結果的にはヘパリンのリバースは不要だったかもしれない。

19 小切開によるCFA露出は、血管外科における基本手技とされる。  
20 今回、鼠径部の皮膚切開から6F short sheath挿入までに要した時間  
21 は約15分であった。CFA露出・直接穿刺は、胸部・腹部大動脈瘤  
22 に対する血管内治療でも行われており、12Fr~24Frの機器の導入  
23 が可能とされる<sup>5)</sup>。しかしながら、重症ASO症例では可能な限りlow  
24 profileの治療機器を用いるのが望ましく、本症例では、一般的な8Fr

1 sheath に代えて 6 Fr guiding sheath を使用することで、穿刺部合併  
2 症も回避できた。皮膚切開は縦切開および斜切開があるが、リンパ  
3 組織の解剖に基づき、その損傷を抑えるためには縦切開が行われる  
4 <sup>6)</sup>。合併症は、癒合不良、壊死、リンパ瘻、創感染があり、低心拍  
5 出量、動脈硬化進行、腎障害、肥満が高リスク因子である <sup>7)</sup>。

6 頚動脈経由の CAS により、アクセス困難な高齢者などで合併症率  
7 が軽減されるとの報告がある <sup>3)</sup>。頚動脈経由の合併症には、止血困  
8 難、脳神経麻痺、シースの脱落・先進、シースとの干渉によるステ  
9 ント留置困難があり、重篤なものが含まれる。本症例では、穿刺後  
10 は頚動脈までのアクセスには問題がなく、今回の方法がより安全と  
11 判断した。

12

## 13 結語

14 外科的小切開による CFA 直接穿刺は、局所麻酔下に可能で患者の  
15 身体的・精神的負担も少なく、CAS も通常の経皮的手技と同様に行  
16 うことができ有用であった。

17

## 18 利益相反の開示

19 筆頭著者および共著者全員が利益相反はない。

20



1 文献

- 2 1. Wang H, Swischuk JL, Fraser K, et al. Transaxillary carotid  
3 stenting: technical case report. *Neurosurgery* 2005; 56: E441.  
4
- 5 2. Fang HY, Wang Y, Zheng JT, et al. Transulnar carotid artery stent  
6 placement. *Catheter Cardiovasc Interv* 2013; 81: 709-12.  
7
- 8 3. Sfyroeras GS, Moulakakis KG, Markatis F, et al. Results of carotid  
9 artery stenting with transcervical access. *J Vasc Surg* 2013; 58:  
10 1402-7.  
11
- 12 4. Hayashi K, Kitagawa N, Takai H, et al. Carotid artery stenting via a  
13 femoral bypass graft: technical note. *Surg Neurol* 2009; 71: 720-4.  
14
- 15 5. Shafique S, Murphy MP, Sawchuk AP, et al. Femoral arterial access  
16 management for endovascular aortic aneurysm repair: evolution and  
17 outcome. *Perspect Vasc Surg Endovasc Ther* 2009; 21: 29-33.  
18
- 19 6. Slappy AL, Hakaim AG, Oldenburg WA, et al. Femoral incision  
20 morbidity following endovascular aortic aneurysm repair. *Vasc*  
21 *Endovascular Surg* 2003; 37: 105-9.  
22
- 23 7. Chuter TA, Reilly LM, Stoney RJ, et al. Femoral artery exposure for  
24 endovascular aneurysm repair through oblique incisions. *J Endovasc*

1 Surg 1998; 5: 259-60.

2

1 **図表の説明**

2

3 **Fig. 1**

4 Pre-operative images

5 A, B: 3D-CTA images showing the right iliac artery occlusion and the  
6 left common femoral artery with stent placement and femorofemoral  
7 bypass anastomosis. Arrow: the puncture site.

8 C: Bilateral groin surgical scar along the femoral artery.

9 D: The upper limb with flexion contracture in the elbow joint.

10

11 **Fig. 2**

12 Operative images (arrow: the puncture site)

13 A: The left common femoral artery (CFA) was surgically exposed and  
14 6-0 monofilament, nonabsorbable suture was prepared on the vessel  
15 wall.

16 B: A 6-Fr short sheath was inseted into the CFA.

17 C, D: Left CFA angiogram via the sheath showing the angioplasty stent  
18 and the femorofemoral bypass graft in the CFA proximal to the puncture  
19 site.

20

21 **Fig. 3**

22 Right common carotid artery angiogram (lateral view) before (A, B) and  
23 after (C) carotid stenting. Successful dilatation was achieved.

24

1 Fig.1

2

3

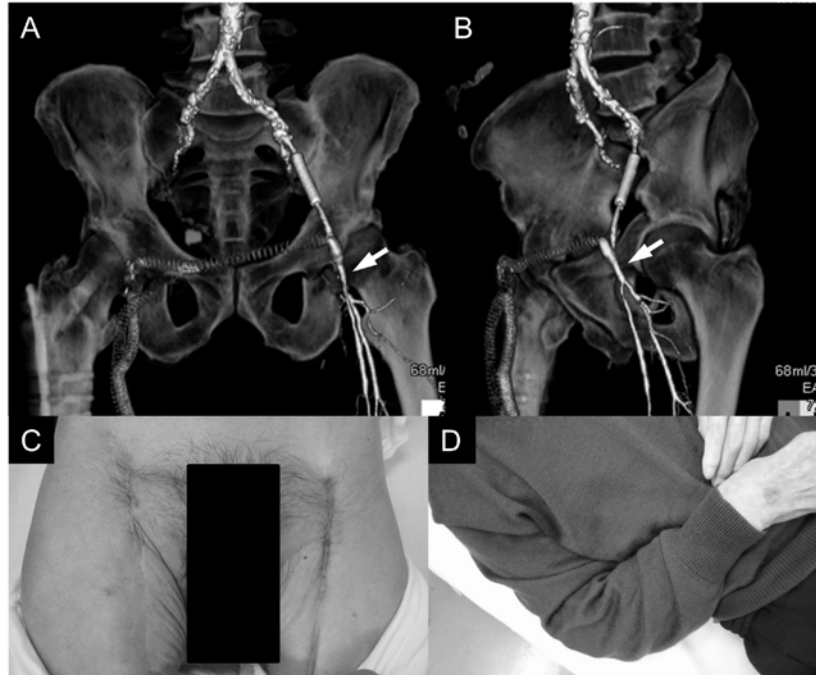


Fig. 1

4

5

6

1 Fig.2

2

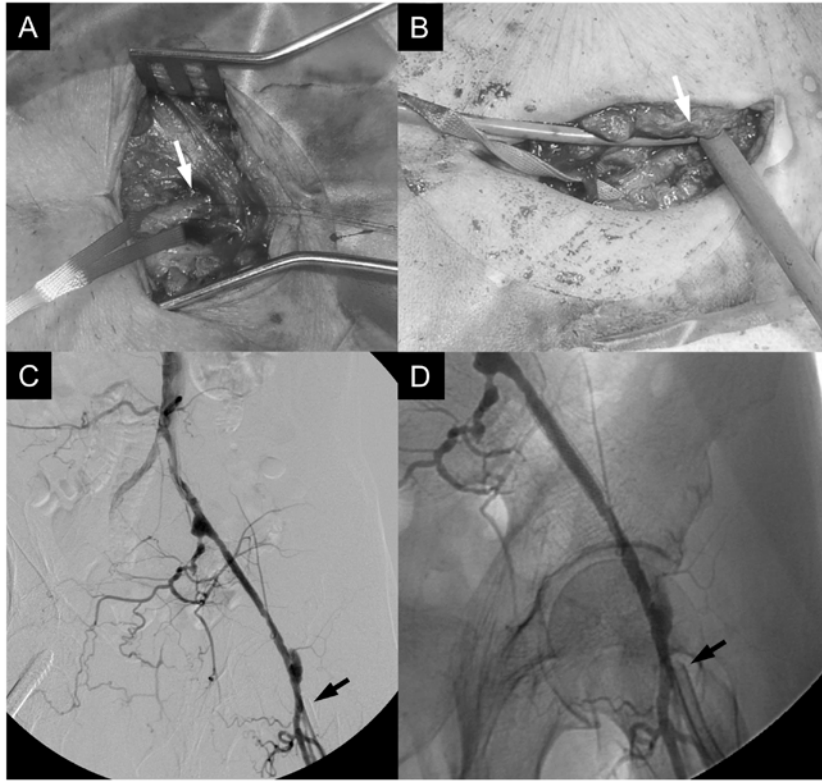


Fig. 2

3

4

5

6

7

1 Fig.3

2

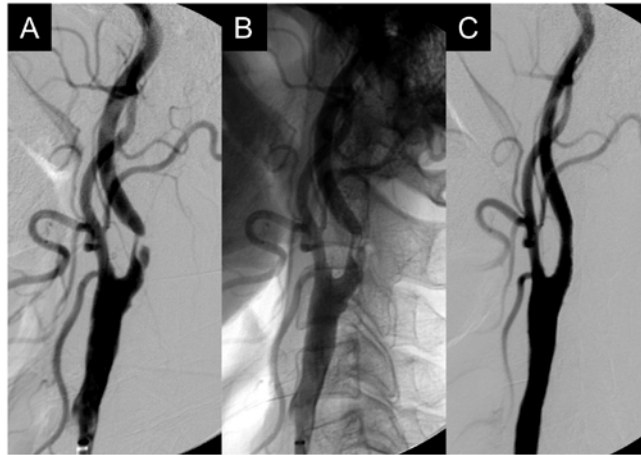


Fig. 3

3

4