1) テクニカルノート

2) T-stent technique が有用であった広頚脳動脈瘤 3 例

3) 森永 裕介[1]、新居 浩平[1]、平岡 史大[1]、坂本 王哉[1]、井上 律郎[1]、光武 尚史[1]、江藤 歩[1]、花田 迅貫[1]、堤 正則[1]

4) 1.福岡大学筑紫病院　脳神経外科

5) 森永 裕介(福岡大学筑紫病院　脳神経外科、〒818-8502　福岡県筑紫野市俗明院 1-1-1　tel:0929211011、yu_the_morio@yahoo.co.jp)

6) T-stent technique,stent-assisted coil embolization, large broad-necked aneurysm

7) 宣言

本論文を，日本脳神経脳血管内治療学会 機関誌「JNET Journal of Neuroendovascular Therapy」 に投稿するにあたり，筆頭著者，共著者によって，国内外の他雑誌に掲載ないし投稿されていないことを誓約致します.

●要旨

【目的】LVIS Jr.を用いたT-stent techniqueが有用であった広頚脳動脈瘤3例を経験したため,その有用性とtipsを報告する. 【症例1】75歳男性.左IC-PC動脈瘤(最大径11mm,neck径7.0mm).瘤のdomeからP-com(2.3mm)が分岐し、fetal typeのPCA.P-com側にLVIS Jr.3.5×28、ICA側にLVIS Jr.3.5×18を留置（T-stent technique）し,ステント併用コイル塞栓術(SACE)を行った.【症例2】80歳女性.右IC-PC動脈瘤(最大径6.0mm,neck径5.4mm).瘤のdomeからP-com(2.2mm)が分岐し,fetal typeのPCA.P-com側にLVIS Jr.2.5×13、ICA側にNeuroform Atlas4.5×21を留置し,SACEを行った.【症例3】61歳女性.左VA-PICA動脈瘤(最大径6.4mm,neck径5.6mm,PICA径2.2mm).PICA側にLVIS Jr.2.5×13,VA側にLVIS Blue4.5×23を留置し,SACEを行った.【結論】瘤から直接分枝する広頚動脈瘤のネック形成や血管径が2mm以上の分枝温存にLVIS Jr.を用いたT-stent techniqueは有用で,そのtipsを報告した.

●緒言

近年,脳動脈瘤の血管内治療においてsimple techniqueで治療困難な広頚動脈瘤に対して,stent and balloon technique[1),Y-configuration technique[2)3),kissing Y-configuration technique[4)等の難易度の高いadjunctive techniqueが開発されてきた[5).さらに、内頚動脈-後交通動脈分岐部(IC-PC, Internal carotid artery-Pcom)脳動脈瘤に対して、T-stent techniqueを用いて良好なコイル塞栓が可能となった症例報告[6)も散見される.今回我々は広頚動脈瘤の分枝血管側にLVIS Jr.（テルモ）を用いたT-stent techniqueが有用であった広頚脳動脈瘤3例を経験したため,手技の詳細とtipsについて報告する.

●症例提示

症例 1：75 歳,男性

現病歴：陳旧性脳梗塞精査の MRI で認めた左 IC-PC 未破裂脳動脈瘤.最大径 11mm,neck 径 7.0mm.二葉状の瘤の dome から径 2.3mm の後交通動脈(P-com)が分岐し,fetal type の後大脳動脈（PCA）で P-com の温存が必要であった(Fig.1A).

入院後経過：患者と家族に対して、simple technique では困難な場合にステント併用コイル塞栓術(stent-assisted coil embolization, SACE)となる可能性などを十分に説明し,同意を得た上で血管内手術に先立ち,1 週間前よりアスピリン 100ｍｇとクロピドグレル 75ｍｇの投与を開始した.術前日に血小板反応性の評価として VerifyNow system（Accumetrics. Inc., San Diego, CA, USA）を用い,aspirin-reaction unit（ARU）, P2Y12 reaction unit.（PRU）,% inhibition を測定し、過去の報告[7),8),9)]を参考に有効域内であることを確認した.

血管内治療：全身麻酔下に右上腕動脈より穿刺し,6Fr Roadmaster（グッドマン, 愛知）を右内頚動脈（ICA）遠位に留置した. 続いて Excelsior SL-10 J-shaped(Styker) を GT12 double angle ガイドワイヤー(テルモ)を用いて P-com に誘導し, LVIS Jr.3.5×28 を展開した.この際,ステント短縮を考慮し,ICA 側にステントの proximal flare の不透過マーカーが一部顔を出すように慎重な位置決めを行った(Fig. 1B). 続いて Echelon10（Medtronic, Minneapolis, MN, USA)を GT12 90° ガイドワイヤー(テルモ)で二葉状外側の瘤内に誘導後に AXIUM 3D(メドトロニック)等でコイル塞栓を行うと,途中で ICA 側へのコイルの逸脱を認めたため,それを抜去し T-stent technique を行う方針とした. 動脈硬化が強く,新たなマイクロカテーテルの誘導が困難であったため,前述の Echelon 10 を GT12 ガイドワイヤーを用いて中大脳動脈（MCA）に

誘導し，LVIS Jr.3.5×18を待機させた．さらに前述のExcelsior SL-10 J-shaped をGT12ガイドワイヤーで二葉状内側の瘤内に誘導後,コイルを1loop展開させた状態で動脈瘤のneckを覆うようにICA側にLVIS Jr.3.5×18を留置した(Fig. 1C).最後にjail techniqueで内側の瘤内にコイルを追加してneck remnant(NR)も良好なコイル塞栓を行い,手術を終了した(Fig. 1D).

術後経過：術後は特に問題なく経過した.術中に全身ヘパリン化,ステント展開後にオザグレルナトリウム80mgを投与した。術翌日からシロスタゾール200mgを追加し,術後6週間はtriple antiplatelet therapy(TAPT)とし,半年後にdual antiplatelet therapy(DAPT),1年後にsimple antiplatelet therapy(SAPT)に減薬した.術後13ヶ月で再開通を認めていない(Fig. 1E).

症例2：80歳,女性

現病歴：頭痛精査のMRIで指摘された右IC-PC未破裂脳動脈瘤．最大径6.0mm,neck径5.4mm.瘤のdomeから径2.2mmのP-comが分岐し,fetal typeのPCAでP-comの温存が必要であった(Fig.2A).

入院後経過：症例1同様に患者と家族に対してSACEとなる可能性を説明し,同意を得た上で術前1週間前からDAPTを開始した.術前日のARUとPRUは有効域内であった.

血管内治療：全身麻酔下に右大腿動脈より穿刺し,6Fr Roadmasterを右ICA遠位に留置し,左大腿動脈より5Fr Guidersoftip（Boston Scientific,USA）を留置した．まずCHIKAI14マイクロガイドワイヤー（朝日インテック,愛知）を用いてHeadway17(テルモ)をP-comに誘導し，LVIS Jr.2.5×13を待機させた．さらにGT12ガイドワイヤーにてEchelon10を瘤内に誘導後，MCAにExcelsior XT-17(Stryker)を誘導し，Neuroform Atlas4.5×21を待機させた.まずP-com

側にLVIS Jr.2.5×13を留置した.この際,ステント短縮を考慮し,ICA側にステントのproximal flareの不透過マーカーが一部顔を出すように慎重な位置決めを行った(Fig.2B). 続いてICA側にNeuroform Atlas4.5×21を留置(T-stent technique) し(Fig. 2C), jail techniqueでAXIUM 3D等を用いてコイル塞栓を行い,NRも良好なコイル塞栓を完遂し手術を終了した(Fig. 2D).

術後経過：術後は特に問題なく経過した.術中に全身ヘパリン化,ステント展開後にオザグレルナトリウム80mgを投与した。術翌日からシロスタゾール200mgを追加し,術後6週間はTAPTとし,半年後にDAPTに減薬後, 術後7ヶ月で再開通を認めていない(Fig. 2E).1年後にはSAPTへの減薬を予定している.

症例3：61歳,女性

現病歴：眩暈精査のMRIで指摘された左椎骨動脈-後下小脳動脈分岐部(VA-PICA)未破裂脳動脈瘤. 最大径6.4mm,neck径5.6mm, 瘤は主にVA側に騎乗し,PICA径は2.2mmでPICAは瘤から分岐していた(Fig.3A).

入院後経過：症例1同様に患者と家族に対してSACEとなる可能性を説明し,同意を得た上で術前1週間前にDAPTを開始した.術前日のARUとPRUは有効域内であった.

血管内治療：全身麻酔下に右大腿動脈より穿刺し,6Fr Roadmasterを左VA遠位に留置した. GT12ガイドワイヤーにてEchelon10をPICAのcranial loopより遠位に誘導し, LVIS Jr.2.5×13を待機させた.次にCHIKAI14マイクロガイドワイヤーを用いてHeadway21(テルモ)をVA unionに誘導し, LVIS Blue4.5×23を待機させた. T-stent techniqueを行うべく,まずPICA側にLVIS Jr.2.5×13を展開した. この際,ステント短縮を考慮し,VA側にステントのproximal flareの不透過マーカーが一部顔を出すように慎重な位置決めを行った.続い

て VA 側に LVIS Blue4.5×23 を動脈瘤の neck を覆うように部分的に展開(partial T stenting)し(Fig. 3B)、前述の Echelon10 を LVIS Jr.側から semi-jail technique で瘤内に誘導後,AXIUM 3D のコイルを 1loop 展開させた状態で VA 側の LVIS Blue4.5×23 を完全に展開した(complete T stenting)(Fig. 3C).最後に瘤内にコイルを追加して NR も良好なコイル塞栓を行い,手術を終了した(Fig. 3D).

術後経過：術後は特に問題なく経過した.術中に全身ヘパリン化,ステント展開後にオザグレルナトリウム 80mg を投与した。術翌日からシロスタゾール 200mg を追加し,術後 6 週間は TAPT とし、半年後に DAPT に減薬後, .術後 10 ヶ月で再開通を認めていない(Fig. 3E). 1 年後には SAPT に減薬を予定している

● 考察：当施設において広頚動脈瘤に対する T stent technique の症例選択の明確な基準はないが,瘤から温存すべき分枝血管が出るタイプの広頚動脈瘤で,double catheter technique や balloon-assist technique では分枝血管を温存し得ないと予想される症例において multiple stent technique を用いている.その中で分枝血管へのマイクロカテーテルの誘導が可能な症例において T stent technique を考慮している.

T stent technique は Y-configuration technique 等の multiple stent technique と比較してステントの重なりがなく,ストラットの変形をきたさない点で優れている.ただし,本法はステント同士の干渉による血流障害や血栓塞栓症を起こす危険があるためにステントの短縮を考慮した慎重な位置決めが求められる. [6)] さらに症例 2 のように分枝血管側にステント近位端が放射状に展開,またリシース可能な closed-cell stent である LVIS Jr.を用いて,一部母血管に不透過マーカーが顔を出すようにステントを展開

し,母血管側に血管密着性が高い自己拡張型ステントであるNeuroform Atlasを展開することで良好なT-stentの接地を得る事ができた.分枝血管側のステント選択において,ステント短縮の少ないopen-cell stentであるNeuroform Atlasも有用かもしれないが, open-cell stentはclosed-cell stentに比べてステントの位置決めは比較的容易だが,ステントの展開を開始すると,リシースや再留置が不可能となる一度だけの手技になる為,我々は使用していない.

症例1ではICA側のステント留置に際して動脈硬化が強く10カテーテルの誘導しかできなかったため,母血管側にNeuroform Atlasを使用できなかったが,母血管側にも金属被覆率の高いbraided stentであるLVIS Jr.を用いることでflow diversion効果[10)]による動脈瘤の血栓化を期待した.症例3は動脈瘤がVA側に騎乗していたため、同様にflow diversion効果[10)]を期待してLVISステントを使用した.幸い, 症例1,2とも母血管側にもLVIS stentを用いたが良好なT-stentの接地を認めている.また、SACEの周術期合併症である虚血性合併症や出血性合併症を考慮した周術期の抗血小板管理については術後の適切なDAPT継続期間は術後9ヶ月以上であるとする報告[11)]があるものの,未だに結論は得られていない.当施設では周術期の抗血小板投与を術前1週間前からアスピリン100mgとクロピドグレル75mgのDAPTとし,VerifyNow systemで評価[7),8),9)]を行い,術中ヘパリンとオザグレルナトリウム80mg,術翌日からシロスタゾール200mgを追加したTAPT[12)]を術後6週間とし,半年後にDAPT,1年後にSAPTとする方針にしている.今回の3症例は短期フォローではあるが現時点で明らかな再発は認めておらず,分枝血管側にLVIS Jr.を用いたT-stent techniqueは有用と思われる.今後も長期的なフォローを行う予定である.

●結語

瘤から直接分枝する広頚動脈瘤のネック形成や血管径が 2mm 以上の分枝温存に LVIS Jr.を用いた T-stent technique は有用で、その tips を報告した.

●利益相反の開示

本論文に関して、筆頭著者および共著者全員に開示すべき利益相反状態が存在しない.

●References

1. Miyachi S, Matsubara N, Izumi T, et al. Stent/balloon combination assist technique for wide-necked basilar terminal aneurysms. Interventional neuroradiology : journal of peritherapeutic neuroradiology, surgical procedures and related neurosciences 2013;19:299-305

2. Cho YD, Park SW, Lee JY, et al. Nonoverlapping Y-configuration stenting technique with dual closed-cell stents in wide-neck basilar tip aneurysms. Neurosurgery 2012;70:244-249

3. Akgul E, Aksungur E, Balli T, et al. Y-stent-assisted coil embolization of wide-neck intracranial aneurysms. A single center experience. Interventional neuroradiology 2011;17:36-48

4. Brassel F, Melber K, Schlunz-Hendann M, et al. Kissing-Y stenting for endovascular treatment of complex wide necked bifurcation aneurysms using Acandis Acclino stents: results and literature review. Journal of neurointerventional surgery 2016;8:386-395

5. Miyachi S. Tactics, Techniques and Spirits of Neuroendovascular Therapy.- Miyachi ’ s style, Chapter Skill-A Aneurysm; pp. 66- 199, Medica Shuppan, Osaka, 2015 (in Japanese)

6. Ryokichi Yagi, Shigeru Miyachi, Ryo Hiramatsu, Hiroyuki Onishi, Toshihiko Kuroiwa.
A Case of Large Broad-necked Aneurysm at the Posterior Communicating Artery Treated with T-stent Technique. Journal of Neuroendovascular Therapy 2017;11:5:272-276

7.Delgado Almandoz JE,et al. Pre-procedure P2Y12 reaction units value predicts perioperative thromboembolic and hemorrhagic complications in patients with cerebral aneurysms treated with the Pipeline Embolization Device. J Neurointerv Surg. 2013;5 Suppl 3:iii3-10.

8.Daou B,et al. P2Y12 Reaction Units: Effect on Hemorrhagic and Thromboembolic Complications in Patients With Cerebral Aneurysms Treated With the Pipeline Embolization Device.Neurosurgery.2016;78:27-33.

9.Kashiwazaki D,et al. The roles and issues of P2Y12 percent inhibition assessed by VerifyNow assay for patients undergoing Neurointervention: a prospective study. J Stroke Cerebrovasc Dis. 2014;23:1830-6.

10. Chao Wang, Zhongbin Tian, et al. Flow diverter effect of LVIS stent on cerebral aneurysm hemodynamics: a comparison with Enterprise stents and the Pipeline device. Journal of Translational Medicine 2016;14:199

11.Hwang G,Kim JG,Song KS,et al.Delayed ischemic stroke after stent-assisted coil placement in cerebral aneurysm:Charactaristics and optimal duration of preventative dual antiplatelet therapy.Radiology.2014:140070.

12. Matsumoto Y, Iko M, Tsutsumi M, et al: The safety and effcacy of triple antiplatelet therapy after intracranial stent-assisted coil embolization. J Stroke Cerebrovasc Dis 2015; 24: 1513-1519.

Figure Legends

Fig.1 DSA during operation for Case1.

A: Preoperative left internal carotid angiogram shows a large broad-necked posterior communicating artery (P-com) aneurysm. P-com is arising from the aneurysmal dome.

B: Angiogram after LVIS Jr.3.5×28 deployment. Arrow: proximal marker of the stent.

C: Angiogram after LVIS Jr.3.5×18 deployment. Arrow: proximal marker of the stent.

D: Final angiogram shows neck remnant of the aneurysm.

E: Post-operative angiogram at 13 months shows no recurrence of the aneurysm.

Fig.2 DSA during operation for Case2.

A: Preoperative 3D-DSA shows a large broad-necked posterior communicating artery (P-com) aneurysm. P-com is arising from the aneurysmal dome.

B: Angiogram after LVIS Jr.2.5×13 deployment. Arrow: proximal marker of the stent.

C: Angiogram after Neuroform Atlas 4.5×21 deployment. Arrow: proximal marker of the stent.

D: Final angiogram shows neck remnant of the aneurysm.

E: Post-operative angiogram at 7 months shows no recurrence of the aneurysm.

Fig.3 DSA during operation for Case3.

A: Preoperative 3D-DSA shows a large broad-necked VA-PICA aneurysm. PICA is arising from the aneurysm.

B: Angiogram after LVIS Jr.2.5×13 deployment. Arrow: proximal marker of the stent.

C: Angiogram after LVIS Blue4.5×23 deployment. Arrow: proximal marker of the stent.

D: Final angiogram shows neck remnant of the aneurysm.

E: Post-operative angiogram at 10 months shows no recurrence of the aneurysm.

Fig.1

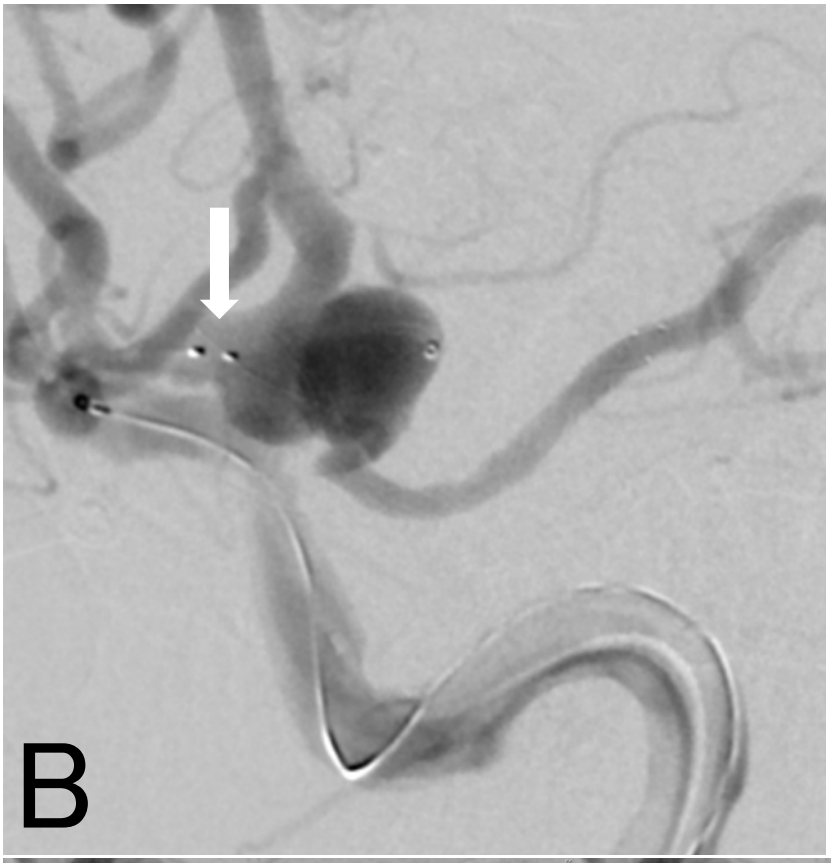
B

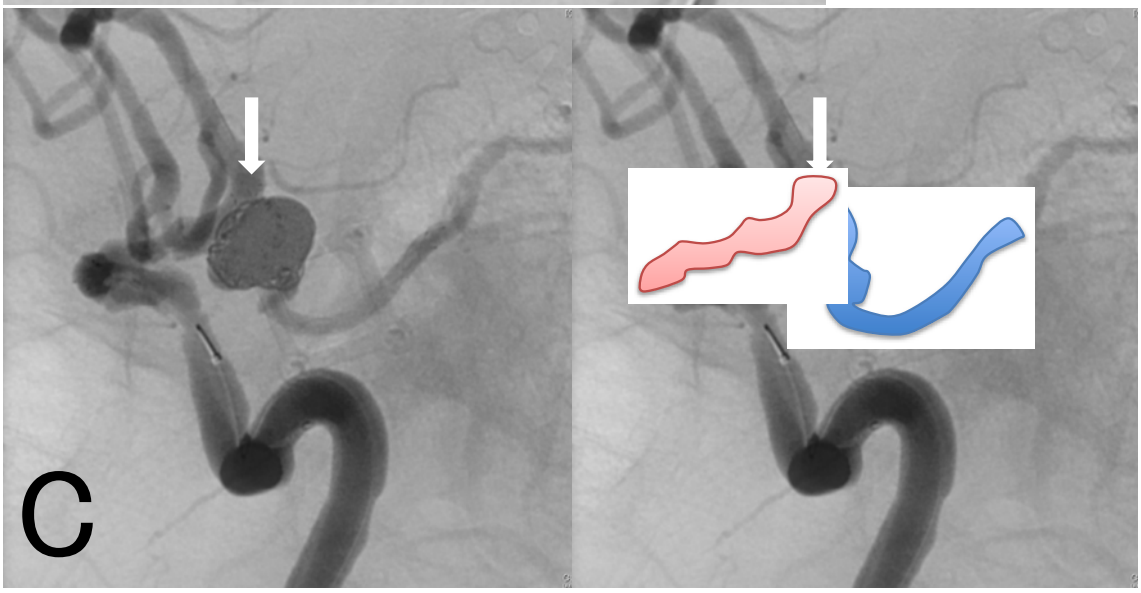
C

D

Right
E

Fig.2

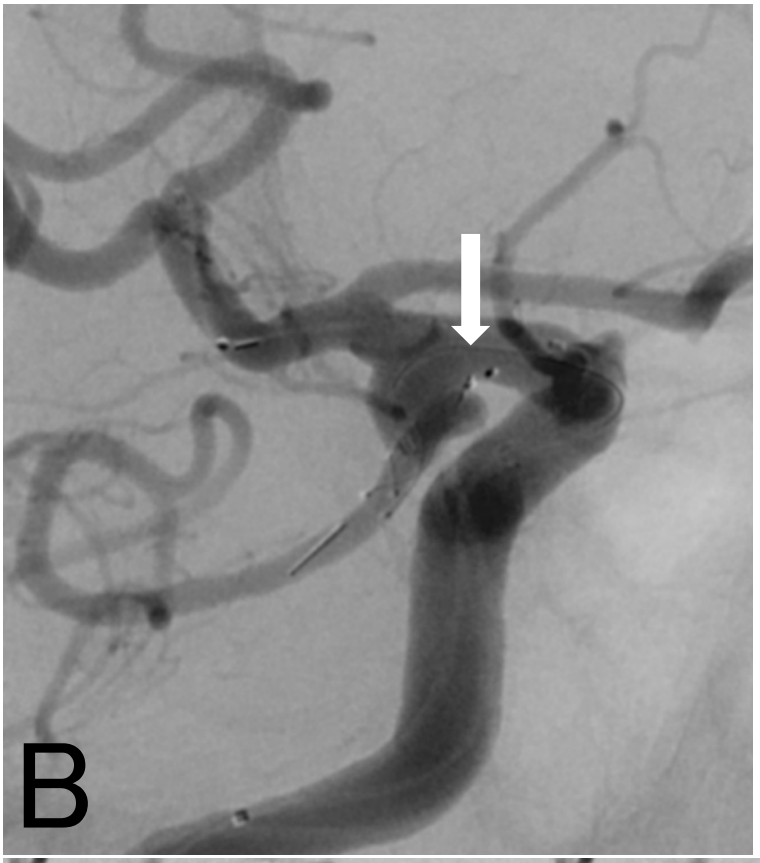
B

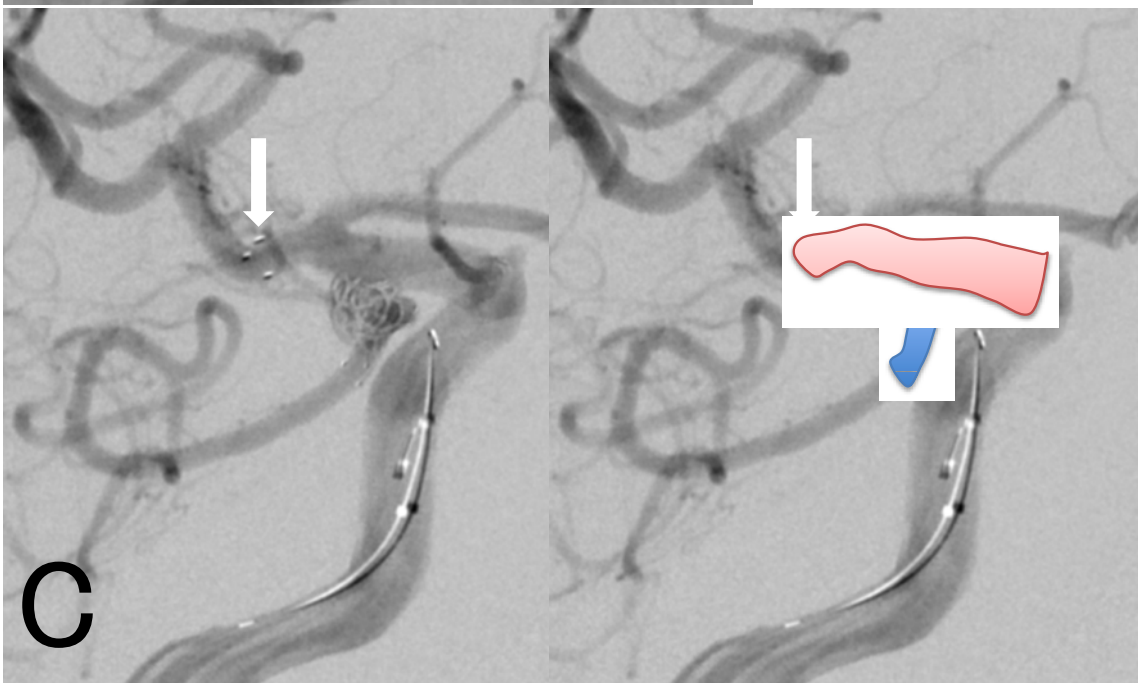
C

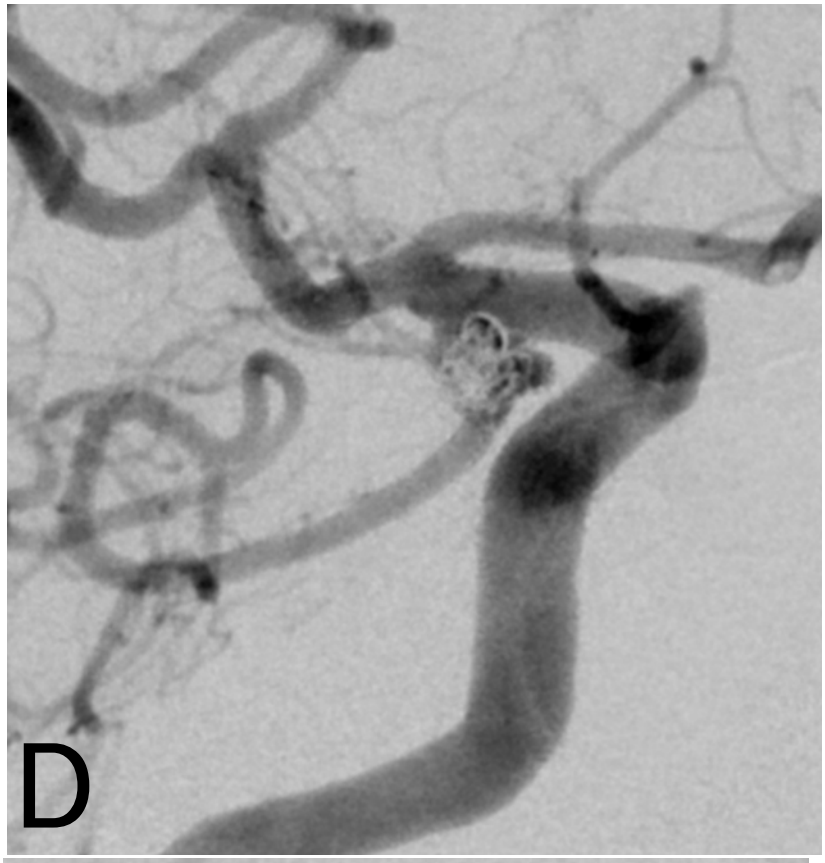
D

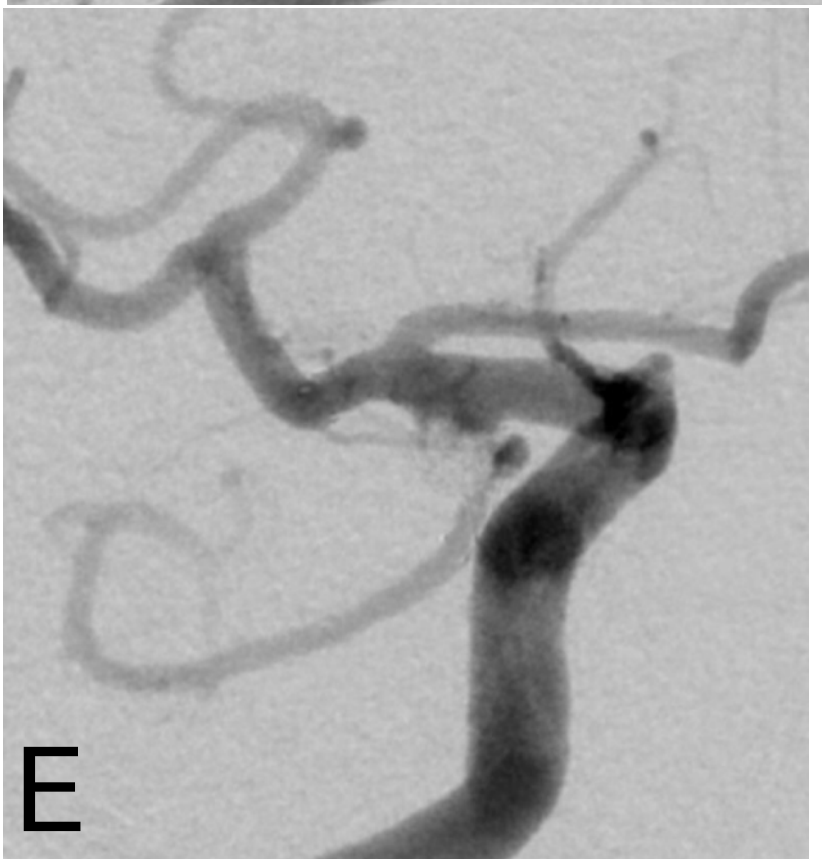
E

Fig.3

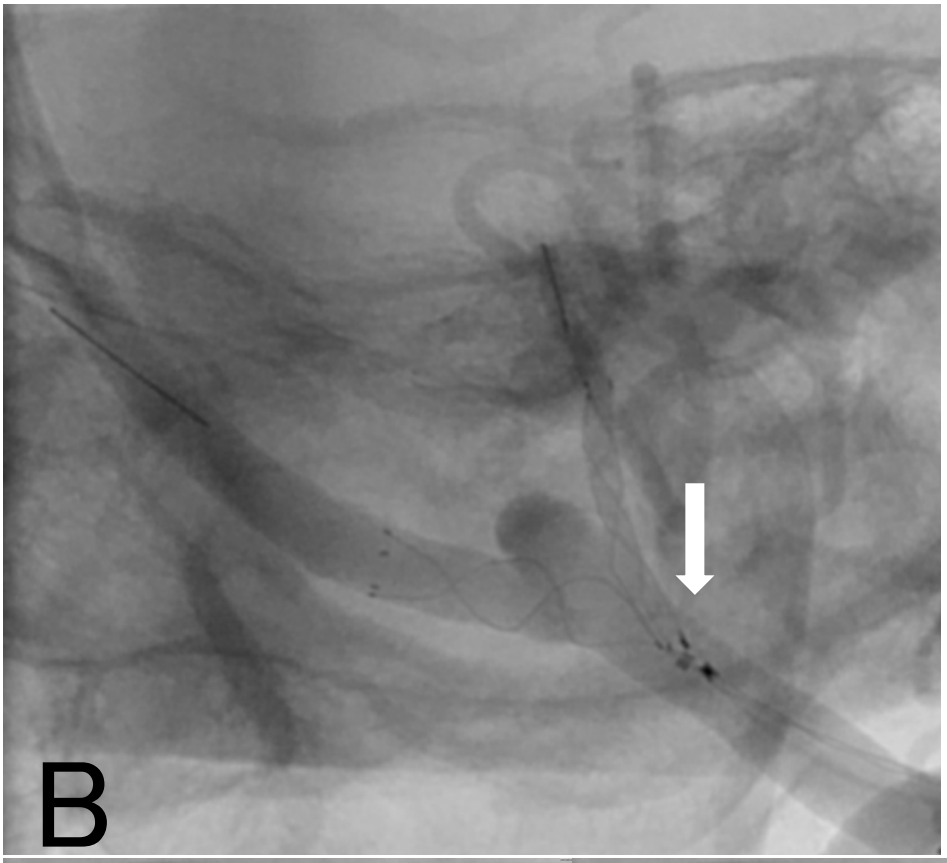
B

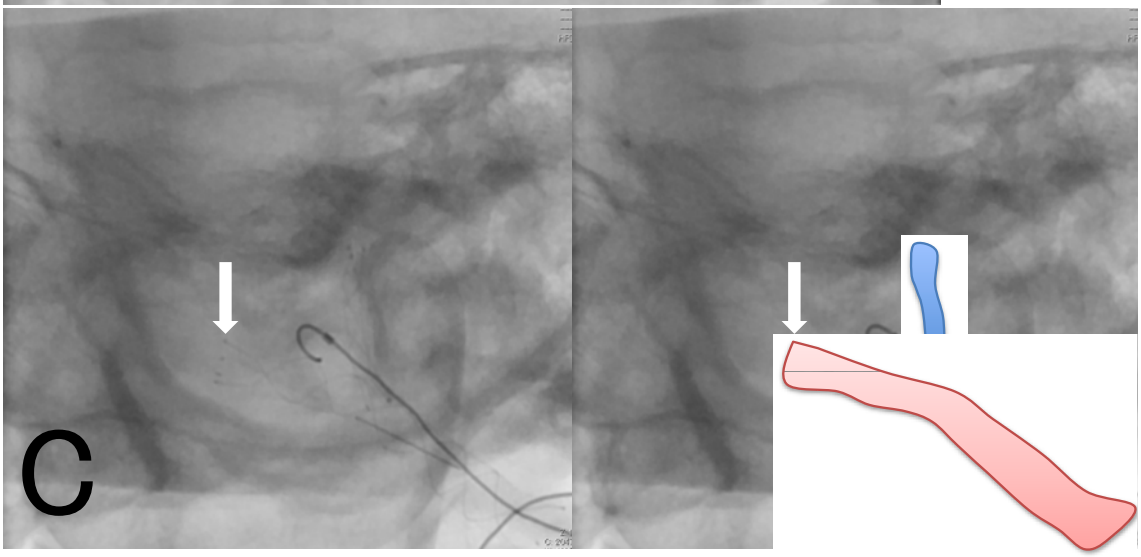
C

D

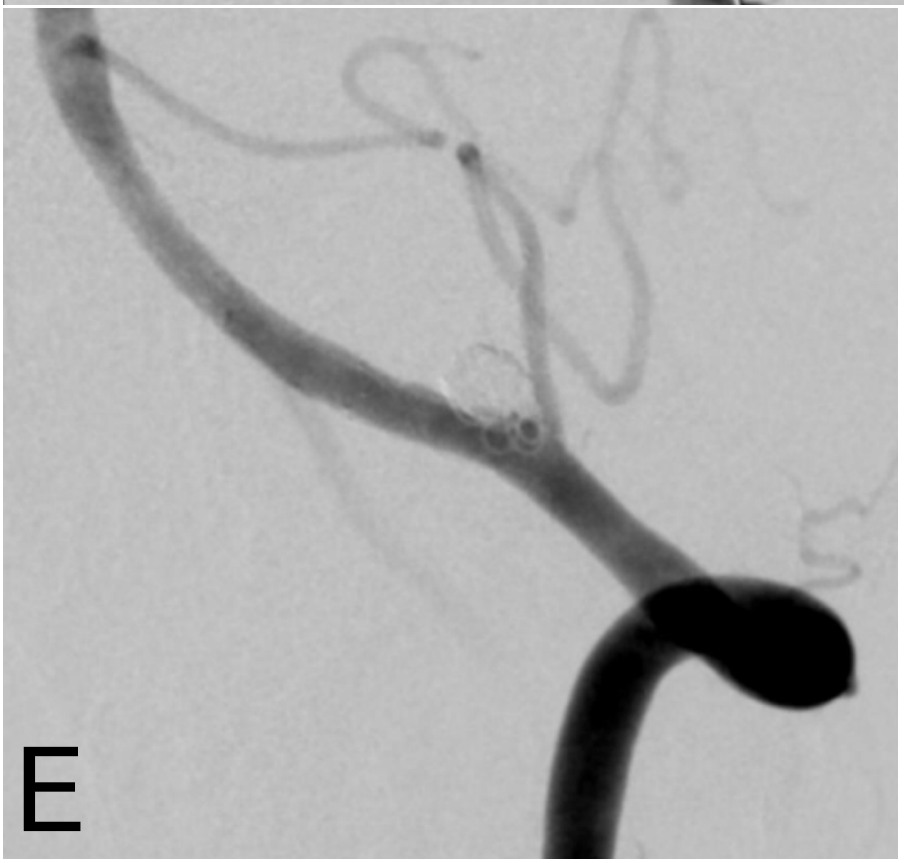
E