論文種別: 症例報告

タイトル: 機械的血栓回収療法後に出血発症した後天性 pial AV fistula の一例

著者: 進藤孝一郎[1)]　荻野達也[1)]　渕崎智紀[1)]　遠藤英樹[1)]　丸賀庸平[1)]　渡部寿一[1)]　上山憲司[1)]　大里俊明[1)]　中村博彦[1)]
１）中村記念病院　脳神経外科

連絡著者:進藤　孝一郎(しんどう　こういちろう) 所属:医仁会　中村記念病院 脳神経外科
住所:〒060-8570 北海道札幌市中央区南 1 条西 14 丁目 291 番地　TEL：011-231-8555／FAX：011-231-8385　E-mail: k.shindo04hmrfc@gmail.com

Key Words: pial arteriovenous fistula, adult, mechanical thrombectomy

本論文を,日本脳神経血管内治療学会機関誌「Journal of Neuroendovascular Therapy」 に投稿するにあたり,筆頭著者,共著者によって,国内外の他雑誌に掲載ないし投稿され ていないことを誓約致します.

Abstract:
中大脳動脈閉塞に対し血栓回収療法を施行し、関連する血管領域に発生した Pial arteriovenous fistula (Pial AVF)を経験したので報告する。症例：72 歳男性。201X 年、右脳梗塞・右 M1 閉塞に対して Penumbra system による血栓回収療法を施行し、mTICI 2b(M2 anterior trunk は閉塞のまま)の再開通を得た。1 週間後の MRA 検査では完全再開通しており、経過は良好で自宅退院となったが、201X+5 年に痙攣を起こし当院へ救急搬送された。MRI 検査で右中心前回に皮質下出血を認め、DSA 検査を行ったところ Rt. central artery と Vein of Trolard の間に以前は認めなかった AV shunt が確認された。nidus を認めず、pial AVF と診断し、開頭術による shunt point の遮断を行った。術中所見から血栓回収療法後に生じた皮質静脈の血栓化が発症の契機となったものと推察された。

＜諸言＞

Pial arteriovenous fistula (Pial AVF)は、比較的稀な血管病変である。以前は、arteriovenous malformation(AVM)の subtype に分類されていた[1)]が、動静脈間に nidus を伴わず徐々に独立して認識されるようになった。病態は未だ十分には明らかとなっていないが、成人例は出血発症が多く[2)]、出血発症例の保存的加療は予後不良との報告もあり[3)]、積極的な治療が必要と考えられている。今回われわれは、右中大脳動脈閉塞に対し Penumbra システム（Penumbra Inc. Alameda, CA, USA）による機械的血栓回収療法を施行し、関連する血管領域に後天性に発生した pial AVF を経験したので、文献的考察

を含め報告する。

＜症例呈示＞

症例：72 歳　男性

既往歴：発作性心房細動、脳梗塞

現病歴：201X 年 Y 月右脳梗塞・右中大脳動脈閉塞(M1 閉塞)に対して rt-PA 静注療法および Penumbra システムによる血栓回収療法を施行した（Figure 1a)。Aspiration pomp による吸引をかけ、適宜 Separator を用いながら Penumbra 4MAX reperfusion catheter を閉塞部位まで先進させ血栓を回収し、TICI 2b(M2 anterior trunk は閉塞のまま)の再開通を得た(Figure 1b)。再開通時の Rt. ICAG では、Vein of Trolard は Superior sagittal sinus(SSS)から Superficial middle cerebral vein(SMCV)方向へ下行する──還流であった(Figure 1c)。血栓回収療法の 1 週間後の MRA 検査では M2 anterior trunk の再開通も確認され、施術後の経過は良好で 1 ヶ月間の入院加療を経て modified Rankin scale（mRS） 1 で自宅退院となった。この時点では心房細動が検出されておらず、二次予防薬としてはワルファリンが選択された。外来通院にて経過をみていたが、201X+5 年 Z 月に痙攣を起こし当院へ救急搬送された。頭部 MRI・CT 検査で右前頭葉（中心前回）皮質下出血を認め(Figure 2a)、入院となった。DSA 検査を行ったところ、Rt. central artery と Vein of Trolard の間に 201X 年の血栓回収施行時には認めなかった Arteriovenous shunt(AV shunt)が疑われた。出血部が中心前回であったが症状は軽度であった。2 ヶ月後に行った DSA 検査で、より AV shunt が明瞭化しており、動静脈間に nidus を認めなかった事から pial AVF と診

断(Figure 2b)し、再出血予防のため開頭術による shunt point の遮断を計画した。術前はワルファリンを休薬し、ヘパリン置換を行った。手術所見(Figure 3a)：shunt point を中心に craniotomy を行った。硬膜を切開すると AV shunt が存在する部位のくも膜は肥厚し白濁していた。ヘモジデリンの沈着もあり、陳旧性のくも膜下出血の存在を示唆する所見を認めた。AV shunt 周囲のくも膜を剥離し、血管構造の denude を行った。Vein of Trolard には、肉眼的に正常灌流を経た静脈血と AV shunt を経由した動脈血が混在していた。AV shunt は Precentral vein(Vein of Trolard)に合流する cortical vein に存在しており、罹患静脈は venous pouch を形成していた。Feeding artery となっている Central artery と Precentral artery から細い動脈が venous pouch に流入していた。罹患静脈は central sulcus の深部まで続いており、nidus は認めなかった。術前の診断通り pial AVF と考えられた。AV shunt は罹患皮質静脈ごと周囲組織から離断した。術中所見として罹患皮質静脈深部に静脈の血栓化と考えられる所見がみられた(Figure3b)。罹患皮質静脈を剥離し摘出する過程で、陳旧性皮質下出血の血腫腔内に到達し、pial AVF が脳出血の原因として矛盾がないものと考えられた。ICG 蛍光血管造影検査および術中脳血管造影検査にて AV shunt の消失を確認し、手術を終了した。

手術後の DSA 検査：AV shunt は消失しており、AV shunt のあった部位を境に Precentral vein は上行性（SSS 方向）に還流方向が変化しており、SMCV は下行性のままであった(Figure 4)。

術前に発作性心房細動が心電図で検出されたことから、出血性合併

症がないことを確認した後、DOAC(Direct oral anticoagulant)に変更した。術後経過は良好で mRS 1 で退院となった。

＜考察＞

Pial AVF は 1 本もしくは複数の pial artery を feeder として、通常 1 本の cortical vein を drainer としており、nidus を有する AVM とは異なる頭蓋内動静脈短絡疾患である。その頻度は頭蓋内動静脈短絡疾患の 1.6~4.7%[4)5)]と比較的稀な疾患である。Pial AVF は先天性のものと後天性のものがあり、先天性のものは HHT や CM-AVM といった遺伝性疾患との関連[6)7)]が小児例で報告があり、後天性のものは頭部外傷[8)]、手術あるいは静脈洞血栓症後[9)]に一過性の静脈圧亢進が起こる事で生じると考察されている。発症の契機としては mass effect や出血、痙攣、心不全などがあり、痙攣発症は 15 歳以下の小児例で多く、出血発症は 16 歳以上の成人例で多いと Yang WH らにより報告されている[2)]。

静脈洞血栓症を伴う非出血性の pial AVF で抗凝固療法のみで改善を認めたとの報告もある[10)]が、出血例においては保存的治療では 63%が死亡しているとの報告がある[11)]。Yang WH らは成人発症例は動脈圧に対し緩衝作用のある varix を有さない例が多く、出血発症が多いと考察しており[2)]、成人発症例や出血発症例においては早期に根治的な治療が必要と考えられる。

AVM と異なり nidus が存在しないため、病変部の除去は必ずしも必要ではなく、shunt point の遮断のみで十分とされている。[2)] Pial AVF の治療には、直達術や血管内治療または両者の併用がある。表在性

の病変に対しては、いずれの治療法でも可能と考えられるが、深部の病変や eloquent area に存在するなど直達が困難な病変に関しては、血管内治療が有利と考えられる。血管内治療に用いられた塞栓物質としては、balloon や coil、glue、poly alcohol、Onyx の報告[12)~15)]があるが、shunt point が完全に遮断できないまま draining vein に塞栓物質が流入し、venous out flow の停滞を招いた場合は遅発性の出血などのリスクがあるものと考えられる。また、脳外の遠位塞栓にも留意が必要である。Yang ら[2)]の review によると直達術による obliteration rate が 96.8%に対して、血管内治療が 86.5%と根治性に関しては直達術の方が優位と考えられるが、治療法選択には病変の局在や shunt point への approach の難易度など詳細な術前検討に基づいて決定する必要がある。

Matsubara らは摘出した血栓化 AVM の病理検査で nidus 内に毛細血管を生じていた事を報告し、静脈血栓を生じると再開通・再灌流のため angiogenesis が誘導され、動静脈短絡の形成に関与していると考察されている[16)]。

これまで静脈洞血栓症に伴う pial AVF 発症の報告はあるが、機械的血栓回収療法後の pial AVF 発症は渉猟し得た限りでは認めなかった。

Matsubara らは Superior sagittal sinus thrombosis の follow up 中に dural AVF・pial AVF を生じた症例を報告している[16)]が、閉塞した cortical vein が再開通した部分に pial AVF が生じていた。本症例では血栓回収療法の 1 週間後の MRA 検査で M2 anterior trunk の再開通が確認された。動脈の再開通までの数日の間に cortical vein

（draining vein）に閉塞が生じたものと推察された。═閉塞した cortical vein に対する生体反応として angiogenesis が誘導され、そこに動脈の再開通が起こることにより閉塞した cortical vein に局所的な圧上昇が加わり、pial AVF を形成した可能性が考えられた(Figure 5)。急性期再開通療法が増加している昨今において、稀ながら pial AVF は閉塞血管支配領域に起こりうる合併症として留意すべきと考えられた。MRI・MRA 検査等の定期検査での微細な変化にも注視する必要がある。

＜結語＞

機械的血栓回収療法から 5 年後に出血発症した pial AVF を報告した。血栓回収療法後に生じた静脈灌流の変化に伴う局所的な静脈圧の亢進が発症の契機となった可能性が示唆された。

＜利益相反開示＞

筆頭著者および共著者全員が利益相反はない。

References:

1)Yasargil M. Microneurosurgery ⅢA: AVM of the brain, history, embryology, pathological considerations, hemodynamics, diagnostic studies, microsurgical anatomy. Stuttgart: Georg Thieme Verlag, 1987.

2) Yang WH, Lu MS, Cheng YK, et al. Pial arteriovenous fistula: a review of literature. Br J Neurosurg 2011; 25: 580– 585

3)Nelson PK, Niimi Y , Lasjaunias P , et al: Endovascular embolization of congenital intracranial pial arterio- venous fistulas. Neuroimaging Clin N Am 1992; 2: 309–317.

4) Lv X, Li Y, Jiang C, Wu Z: Endovascular treatment of brain arteriovenous fistulas. AJNR Am J Neuroradiol 2009;30:851-856.

5) Lv X, Jiang C , Li Y, et al. Clinical Outcomes of Endovascular Treatment for Intracranial Pial Arteriovenous Fistulas. World Neurosurg 2010; 73: 385-90.

6) Kikuchi K, Kowada M, Sasajima H: Vascular malformations of the brain in hereditary hemorrhagic telangiectasia (Rendu-Osler-Weber disease). Surg Neurol 1994;41: 374–380.

7) Ishiguro T, Komiyama M, Terada A, et al. Pial arteriovenous fistulas. Niche Neuro-Angiology Conference 2011

8)Nomura S, Ishikawa O, Tanaka K, et al.Pial arteriovenous fistula caused by trauma: A case report. Neurol Med Chir(Tokyo)2015:55, 856-858.

9)Acquired pial and dural arteriovenous fistulae following superior sagittal sinus thrombosis in patients with protein S deficiency: A report of two cases. Neurol Med Chir(Tokyo) 2014;54, 245-252.

10)角谷美帆, 輪島大介,他：抗凝固療法により改善を認めた静脈洞血栓症を伴う Pial AV fistulae の 1 例：脳神経外科速報 2016;vol.26 no.1 068-073.

11) Nelson PK, Niimi Y, Lasjaunias P, et al.Endovascular embolization of congenital intracranial pial arterio- venous fistulas.

Neuroimaging Clin N Am 1992;2: 309–317.

12) Vinuela F, Drake CG, Fox AJ, Pelz DM. Giant intracranial varices secondary to high-flow arteriovenous fistulae. J Neurosurg. 1987; 66:198-203

13) Vinuela F, Fox AJ, Kan S, Drake CG. Balloon occlusion of a spontaneous fistula of the posterior inferior cerebellar artery. Case report. J Neurosurg. 1983; 58:287-290.

14) Wang YC, Wong HF, Yeh YS. Intracranial pial arteriovenous fistulas with single-vein drainage. Report of three cases and review of the literature. J Neurosurg. 2004 Feb; 100(2 suppl Pediatrics):201-205.

15) Kim HM, Cho JH, Kim KH. Onyx embolization of intracranial pial arteriovenous fistula. J cerebrovasc endovasc neurosurg. 2016; 18:291-295.

16) Matsubara S, Satoh K, Satomi J, et al: Acquired pial and dural arteriovenous fistula following superior sagittal sinus thrombosis in patients with protein S deficiency: a report of two cases. Neurol Med Chir (Tokyo) 2014; 54:245-52.

Figure Legends:

Figure 1a.

Right internal carotid angiography showed occlusion at the M1 segment of the middle cerebral artery.

Figure 1b.

Penumbra reperfusion catheter was advanced to the occlusion site and thrombus was removed. Right internal carotid angiography showed the right M2 anterior trunk occlusion (arrow) after multiple pass. (TICI 2b)

Figure 1c.

Right internal carotid angiography of post thrombectomy. ―Due to a residual thrombus, contrast medium stagnated at the right M2 anterior trunk (Arrowhead).

The flow of precentral vein was descending from SSS to SMCV.

Figure 2a.

Axial plain CT showed subcortical hemorrhage in the right precentral gyrus.

Figure 2b.

Right internal carotid angiography showed a pial arteriovenous fistula with feeding artery arising from central artery. A pial arteriovenous fistula drained to the vein of Trolard (Arrowhead).

Figure 3a.

Intraoperative photograph showed precentral vein (the vein of Trolard) changed red vein(arrows) and there was a venous pauch in the side of precentral gyrus.　Feeding arteries assembled to the venous pouch. (arrowhead)

Figure 3b.

Intraoperative photograph. ― The vessel (arrow) in deep portion of central sulcus was recognized as thrombosed vein.

Figure 4.

Post-operative right carotid angiogram showing complete obliteration of the fistula. The flow of precentral vein was ascending to SSS. (arrow)

Figure 5.

Schematic drawing explaining a possible mechanism for pial AVF development.

A: Normal venous perfusion. The cortical veins from frontal lobe perfused to SSS and those from parietal lobe to SMCV.

B: During of M2 anterior trunk occlusion, venous perfusion pressure from frontal lobe was lower and the cortical vein seemed to be thrombosed.

C: After recanalization of M2 anterior trunk, venous perfusion pressure from frontal lobe was recovered and venous pressure of the occluded vein locally increased.

D: When the patient bled in the precentral gyrus, the pial AVF was indicated with drainage to the cortical vein connecting to the vein of Trolard.

Figure 1a.

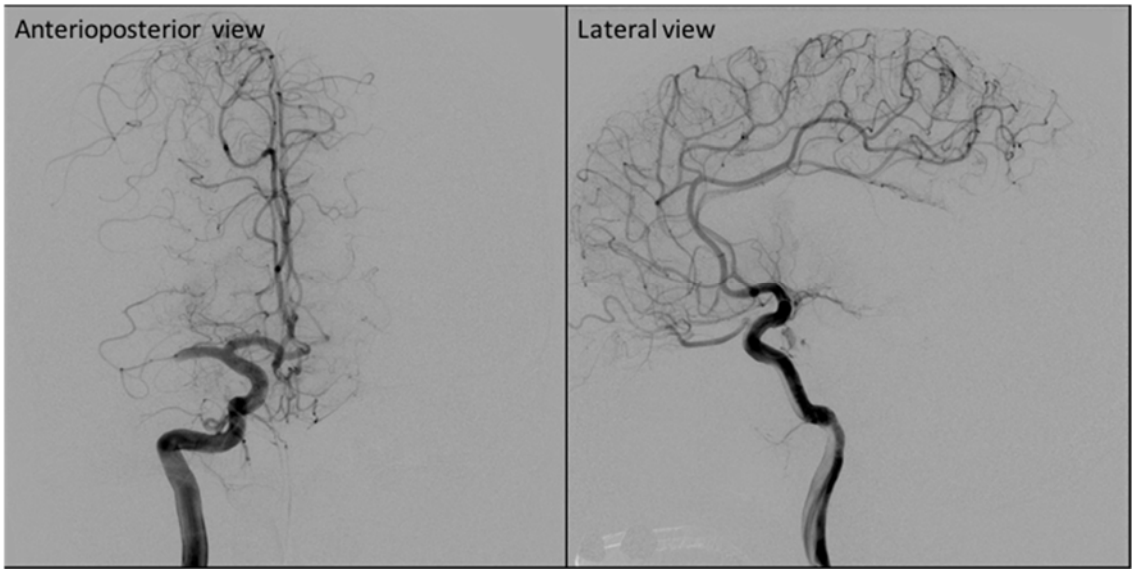

Figure 1b.

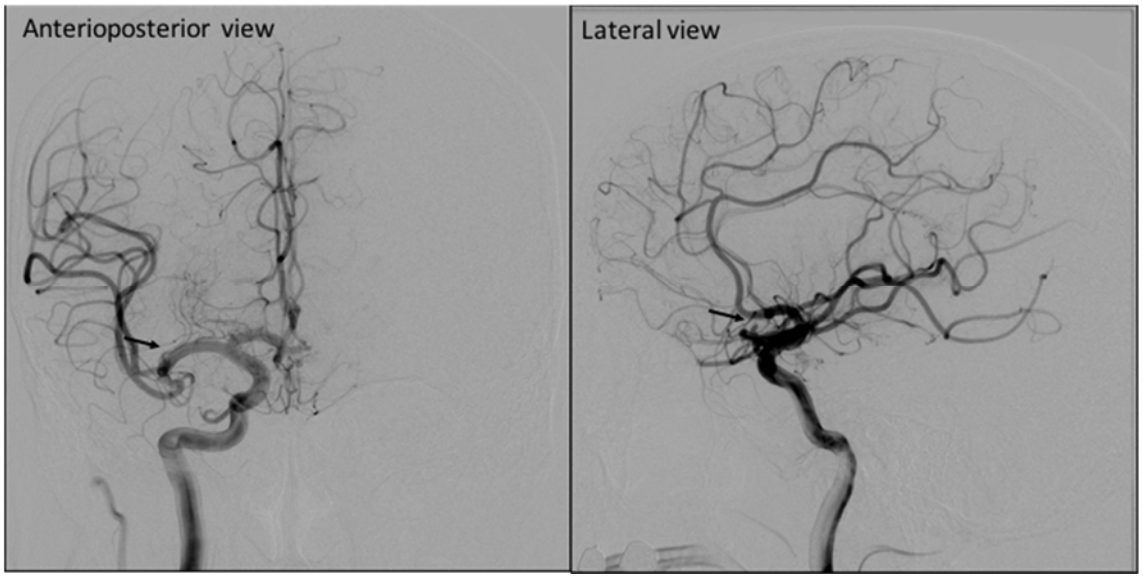

Figure 1c.

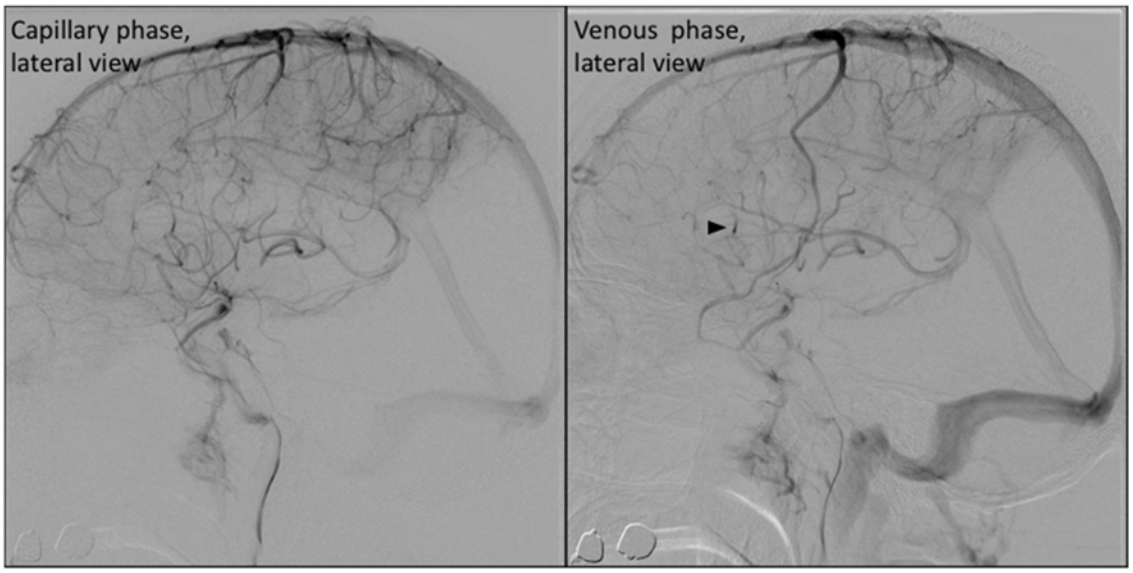

Figure 2a.

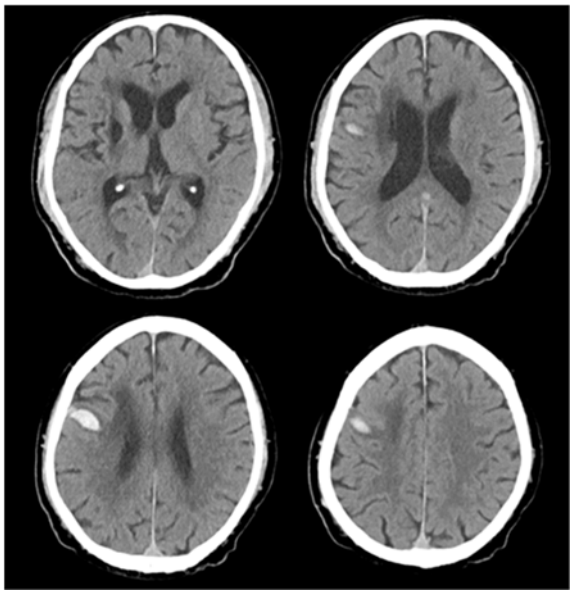

Figure 2b.

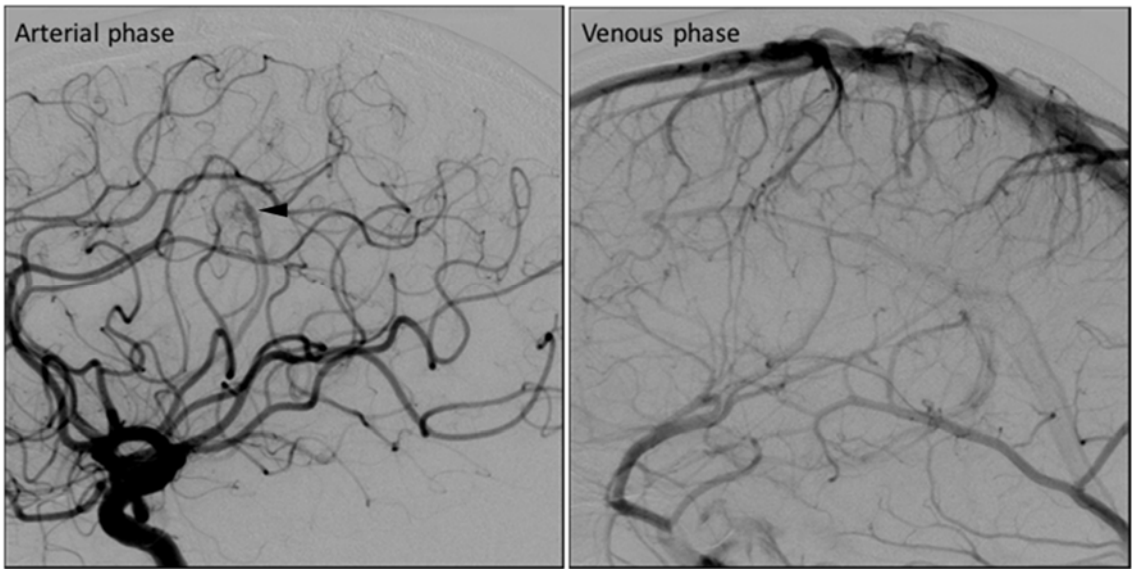

Figure 3a.

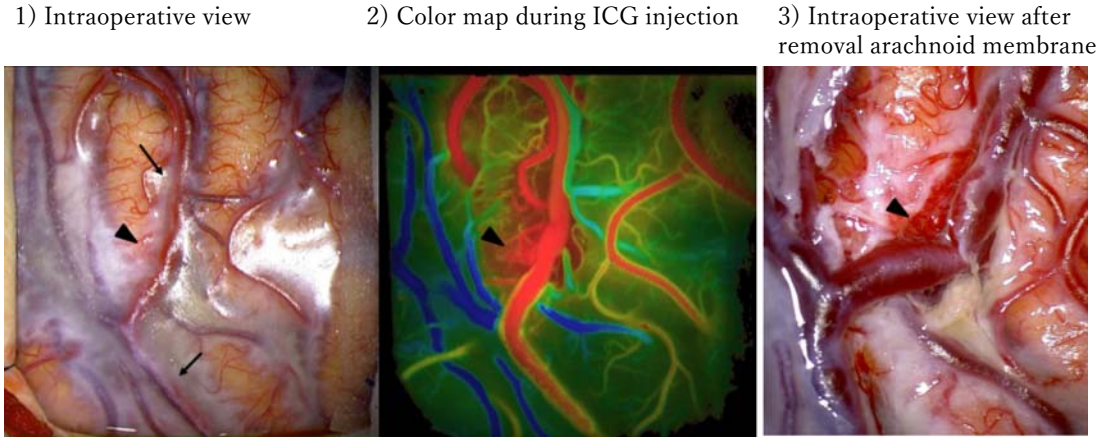

Figure 3b.

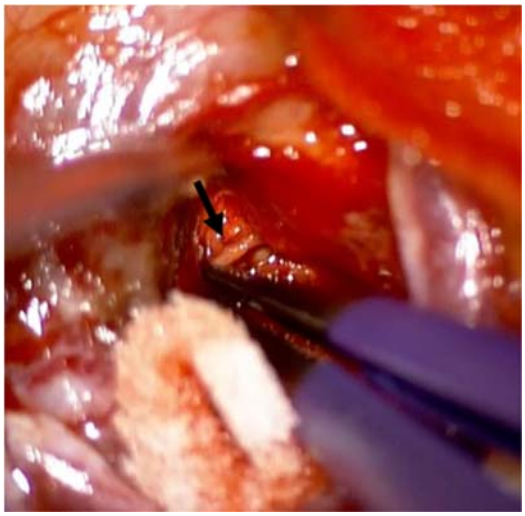

Figure 4.

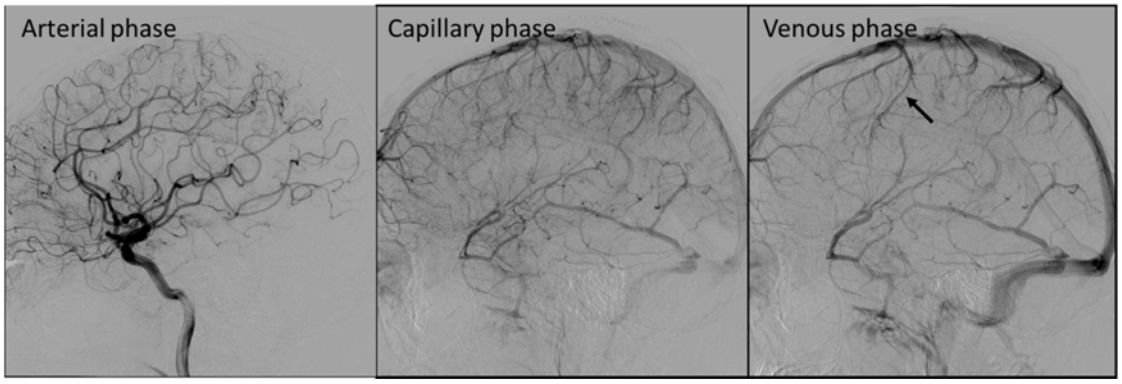
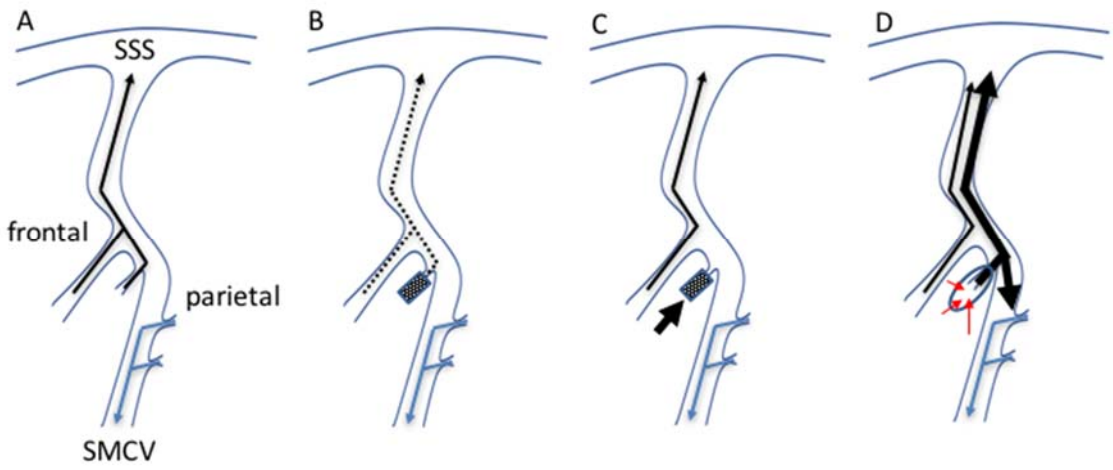
Figure 5.