

症例報告

「脳室内出血で発症した Medial Lenticulostriate Artery 末梢部動脈瘤に対して血管内治療を施行した 1 例」

山野晃生 ¹⁾²⁾、中村和弘 ¹⁾、小沼邦之 ¹⁾、佐藤允之 ²⁾³⁾、松丸祐司 ²⁾³⁾、谷中清之 ¹⁾、石川栄一 ²⁾、松村明 ²⁾

1) 筑波記念病院 脳神経外科

2) 筑波大学医学医療系 脳神経外科

3) 筑波大学医学医療系 脳卒中予防治療学講座

山野晃生

筑波記念病院 脳神経外科

〒300-2622 茨城県つくば市要 1187-299

Tel: 029-864-1212

Mail: yamano.neurosurgery@gmail.com

Keywords: intraventricular hemorrhage, intraventricular aneurysm, medial lenticulostriate artery, endovascular therapy, N-butyl-2-cyanoacrylate

本論文を、日本脳神経血管内治療学会機関誌 JNET Journal of Neuroendovascular Therapy に投稿するにあたり、筆頭著者、共著者によって、国内外の他雑誌に掲載ないし投稿されていないことを誓約致します。

【要旨】

(目的) 脳室内出血で発症した medial lenticulostriate artery(mLSA)末梢部動脈瘤に対して血管内治療で良好に治療し得た症例を経験したため、報告する。

(症例) 60歳女性。意識障害で発症し、精査にて左前大脳動脈の A1 segment から起始する mLSA 末梢部動脈瘤破裂による脳室内出血と診断した。血管内手技による対側から前交通動脈を介したアプローチで N-butyl-2-cyanoacrylate を用いて動脈瘤の完全塞栓を得た。術後粗大な脳梗塞や麻痺の出現なく経過した。

(結論) 穿通枝末梢部の脳室内動脈瘤は稀な疾患である。mLSA 末梢部動脈瘤に対する直達手術や保存的加療が報告されているが、血管内治療も安全かつ有効な治療になりうると考えられた。

【緒言】

穿通枝末梢部動脈瘤は稀な疾患であり、時に脳内出血やくも膜下出血を伴わない“純粋な”脳室内出血 (primary intraventricular hemorrhage; PIVH) で発症する事がある¹⁾。

本症例は脳室内出血で発症した特発性の medial lenticulostriate artery 末梢部動脈瘤である。同疾患に対して N-butyl-2-cyanoacrylate(NBCA)を用いた塞栓術にて良好に治療しえたため報告する。

【症例呈示】

患者：60歳、女性

主訴：意識障害

既往歴：心房細動、拡張型心筋症、両室ペーシング機能付植込型除細動器挿入後、ワーファリン内服中

現病歴：自宅で倒れているところを家族が発見し、当院へ救急搬送された。来院時は Japan Coma Scale II-10, Glasgow Coma Scale 14点 (E3V5M6) で、明らかな神経学的脱落所見を認めなかった。頭部単純 CT では第3脳室および第4脳室に加え、左優位に両側側脳室の脳室内出血を認めた (図1)。出血は脳室内に局限していた。出血源検索のため脳血管3D-CTAを施行した。動脈相では出血源は明らかでなかったが、静脈相断層 CT で左側脳室前角部の脳室壁外側に spot 状の造影所見があり、出血源と疑われた (図2)。入院後は意識障害の進行なく経過したため、脳室ドレナージは実施せずに集中治療室にて血圧管理を開始した。

第3病日に実施した脳血管造影検査では、左内頸動脈撮影で左前大脳動脈 (anterior cerebral artery; ACA) の A1 segment 近位部から分岐する medial lenticulostriate artery (mLSA) の末梢に 3.8mm 大の動脈瘤を認め、破裂動脈瘤と考えた (図3、4)。引き続き再出血防止のため動脈瘤塞栓術を実施した。

血管内治療：全身麻酔下に右大腿のシースを ASAHI FUBUKI Dilator Kit 4Fr 80cm (朝日インテック、愛知) に入れ替えた。全身へパリン化を行い、ガイディングシースを左内頸動脈錐体部に誘導した。ASAHI FUBUKI 4.2Fr (朝日インテック) を distal access catheter として使用し、Mirage (Medtronic) を使用して Marathon (Medtronic, Irvine, CA, USA) を左 A1 まで進めたが、mLSA 起始部が左 A1 と逆方向に分岐し、カニューレーションが困難であった。

右総頸動脈の compression study にて前交通動脈 (anterior communicating artery; A-com A) を確認し、対側からのアプローチを試みた。ガイディングシースを右内頸動脈錐体部に誘導し、Marathon を A-com A 経由で mLSA 起始部までカニューレーションしたが動脈瘤近傍まで進まなかった。DeFrictor nano catheter (メディコスヒラタ、大阪) と Tenrou S 10 (カネカメディックス、大阪) の組み合わせに変更してアクセスすると、mLSA へのカニューレーションが可能であった。DeFrictor からの選択的造影で動脈瘤近位に先端があることを確認した。DeFrictor から 33% NBCA-Lipiodol 混和液を slow injection し、動脈瘤内と遠位と近位の穿通枝に NBCA が充填されたことを確認して DeFrictor を抜去した (図 5)。NBCA 注入後の撮影では動脈瘤は描出されなかった。

経過：術後の頭部 CT では出血性合併症や脳梗塞像を認めず、意識障害や麻痺の出現はなかった。左側脳室前角部の脳室壁外側に Lipiodol が spot 状の高吸収域として残存した。その後肺炎を契機に敗血症を発症し廃用に伴う筋力低下を残したが、6 ヶ月のリハビリテーションの後に mRS=1 で自宅退院した。

【考察】

脳室内出血の多くが脳内出血やくも膜下出血に続発して発症するが、脳内出血の 2-3.3% にそれらを伴わない PIVH が存在する^{2,4)}。その原因としては高血圧症、AVM、動脈瘤、外傷、もやもや病、海綿状血管奇形、凝固異常等が挙げられる^{5,6)}が、脳室内動脈瘤も PIVH の原因となる場合がある^{1,2,5,6)}。穿通枝抹消部に発生した脳室内動脈瘤は稀であり、その自然歴や治療方針については未だ一定

の見解がない。

本症例は ACA の A1 segment より起始する mLSA 末梢部に発生した脳室内動脈瘤である。脳内血腫の内部に spot 状の造影所見を示す病態として、脳内出血の "spot sign" がある⁷⁾。これは造影剤の血腫内への血管外漏出を示す所見として、脳内出血の増大における危険因子である。"Spot sign" は脳実質内で発症した出血の所見であり、実際に一次性、もしくは二次性の血管損傷を表しているのかは定かではなく、動脈瘤の関与についても不明である⁷⁾。脳室内出血においては脳内出血と異なり、血腫の周囲には脳実質や二次性に損傷しうる血管構造が存在しない。出血点は一次性の血管損傷であると考えられ、その他の血管損傷は考え難い。以上より、PIVH の外側部に spot 状の造影所見を認めた場合は、真性動脈瘤であるか仮性動脈瘤であるかの判別は困難であるが、穿通枝抹消部の動脈瘤を想定する必要があると考える。本症例は脳実質内の出血を伴わない PIVH であり、過去の報告⁸⁾を元に脳室内動脈瘤の可能性を考慮して脳血管造影検査を実施し、その診断に至った。PIVH の外側部に同様の造影所見を認める場合には、脳血管造影検査を考慮すべきと考えられる。

我々が猟歩した限りでは mLSA 末梢部動脈瘤の報告は本症例も含めて 7 例である (表 1)⁸⁻¹³⁾。その年齢は 5 歳から 81 歳までと多岐にわたり、7 例中 5 例が PIVH で発症したており、その殆どが背景疾患のない特発性動脈瘤であった。病理学的検討では 1 例が真性動脈瘤、1 例が仮性動脈瘤であった。3 例が保存的加療、3 例が直達手術による根治術を施行されていた。その治療を行った 3 例における

発症から治療までの期間は3日間から約1カ月間と一定ではなかった。報告例では全例が良好な転機を辿っており、本症例が血管内治療を実施した初の報告例である。なお、本例は血管内治療のため病理診断は得られておらず、血管造影上の形態評価のみでは真性動脈瘤であるか仮性動脈瘤であるかを予測することは困難である。

脳室内動脈瘤の治療法としては保存的加療、直達手術、血管内治療が挙げられる。脳動脈瘤の保存的加療は自然消退を期待するものであるが、過去の報告からはもやもや病に関連する穿通枝末梢部動脈瘤では動脈瘤の脳血管造影検査上での自然消退を認めた例も散見され^{14,15)}、経過観察中に自然消退しないもののみを根治術の適応としている例も報告されている。しかしながらAVMに関連するものや特発性のものにおいては自然消退した報告は見られず、再破裂予防の治療が必要と考えられる。また、AVMに関連するものや特発性のものでも真性動脈瘤の報告があり^{16,17)}、出血に伴う仮性動脈瘤の形成のみではなく、発症前から存在する脳動脈瘤破裂に伴う脳出血も病態として存在する。その上、脳動脈瘤の自然消退は瘤内の自然血栓化がその病態とされているが、画像上の動脈瘤の消退は一過性の血栓化である可能性もあり、必ずしも再破裂の回避ではない¹⁸⁾。mLSA末梢部動脈瘤については過去の報告からの病理学的検討は不十分であるが、7例中6例(85%)が特発性脳室内動脈瘤と、特発性の比率が高い。脳室内動脈瘤においては再破裂後の予後が著しく悪い可能性が高く、早期の根治術を考慮しても良いと考える。

直達手術はtrans-cortical approach、もしくはtrans-callosal approachにより脳実質を経由して脳室内に到達する必要がある。両

者とも適切な approach 部位を選択すれば、手術による侵襲は最小限に抑えられる可能性がある。しかしながら優位半球の手術を要す場合には皮質損傷の可能性や術後てんかんの発生などを考慮する必要がある。動脈瘤の全体が脳室内に露出していない場合には、動脈瘤の完全閉塞のために脳室壁の脳実質の一部を犠牲にして親動脈の確認が必要となる。

近年では穿通枝末梢部動脈瘤に対する血管内治療の報告も散見される¹⁹⁻²²⁾。過去の報告では、中大脳動脈 (middle cerebral artery; MCA) の穿通枝である lateral lenticulostriate artery (LSA) の末梢に発生した動脈瘤に対して血管内治療が行われているものの、ACA から起始する mLSA 末梢部動脈瘤に対する血管内治療の報告は見られなかった。これはその症例数の少なさにも起因すると考えられるが、Matushita, et al. の報告のように血管内治療をそのアプローチの困難から断念した症例も存在する¹⁰⁾。mLSA は ACA から起始するが、本症例においては、その起始部は逆行性でさらに急峻であり、同側からのアプローチは困難であった。本症例のように A-com A が発達している症例に関しては、対側からアプローチすることによって、mLSA にカテーテルを導入することが可能になると考えられる。

血管内治療はコイル、もしくは NBCA を初めとする液体塞栓物質を用いた塞栓術が選択肢となる。穿通枝の末梢に可能な限りカテーテルを誘導することを考えると、フローダイレクトカテーテルを用いて液体塞栓物質による塞栓術を実施することが合理的である¹⁹⁻²¹⁾。mLSA の灌流域には個人差があるが、発達した mLSA の場合は灌流域の脳梗塞により意欲の低下や人格の変化をきたす可能性があ

る^{23,24)}。本症例は両室ペーシング機能付植込型除細動器挿入後であり、MRIによる評価は行うことができなかったが、術後CTでは明らかな脳梗塞の出現を認めなかった。本症例のようにカテーテルが動脈瘤近傍まで導入することができない場合は穿通枝の近位塞栓となり、穿通枝領域の脳梗塞のリスクも高まるので、塞栓術か直達手術かの選択には慎重を要する。

【結語】

PIVHで発症したmLSA末梢部動脈瘤に対してNBCAによる塞栓術を実施し、良好な転機を得た。CTAでPIVHの外側部にspot状の造影所見を認める場合は、穿通枝抹消部動脈瘤の可能性が示唆され、脳血管造影検査及び再出血予防のための根治術が考慮される。今後も症例の蓄積が必要ではあるが、同疾患に対して血管内治療も安全かつ有効な治療の選択肢となりうることが示唆された。

【利益相反開示】

筆頭著者及び共著者全員が利益相反はない。

【文献】

- 1) Miyake H, Ohta T, Kajimoto Y, et al. Intraventricular aneurysms: three case reports. *Neurol Med Chir (Tokyo)* 2000; 40: 55-60.
- 2) Flint C A, Roebken A, Singh V. Primary intraventricular hemorrhage: yield of diagnostic angiography and clinical outcome. *Neurocrit Care* 2008; 8: 330-6.
- 3) Arboix A, Garcia-Eroles L, Vicens A, et al. Spontaneous primary intraventricular hemorrhage: clinical features and

- early outcome. *ISRN Neurol* 2012; 2012: 498303.
- 4) Hameed B, Khealani BA, Mozzafar T, et al. Prognostic indicators in patients with primary intraventricular haemorrhage. *J Pak Med Assoc* 2005; 55: 315-7.
 - 5) Barnaure I, Liberato AC, Gonzalez RG, et al. Isolated intraventricular haemorrhage in adults. *Br J Radiol* 2017; 90: 20160779.
 - 6) Lee SH, Park KJ, Park DH, et al. Factors associated with clinical outcomes in patients with primary intraventricular hemorrhage. *Med Sci Monit* 2017; 23: 1401-1412.
 - 7) Wada R, Aviv RI, Fox AJ, et al. CT angiography “spot sign” predicts hematoma expansion in acute intracerebral hemorrhage. *Stroke* 2007; 38: 1257-62.
 - 8) Ellis JA, D'Amico R, Altschul D, et al. Medial lenticulostriate artery aneurysm presenting with isolated intraventricular hemorrhage. *Surg Neurol Int* 2011; 2: 92.
 - 9) Hagihara Y, Ninomiya K, Mizushima Y, et al. Distal A1 perforating artery aneurysm presenting with intraventricular hemorrhage: a case report. *Jpn J Neurosurg (Tokyo)* 2006; 15: 463-467.
 - 10) Matushita H, Amorim RL, Paiva WS, et al. Idiopathic distal lenticulostriate artery aneurysm in a child. *J Neurosurg* 2007; 107: 419-24.

- 11) Kim T, Bang JS, Hwang G, et al. Idiopathic lenticulostriate artery pseudoaneurysm protruding into the lateral ventricle: a case report. *J Cerebrovasc Endovasc Neurosurg* 2013; 15: 246-50.
- 12) Srivastava T, Sannegowda RB, Sharma B, et al. Lenticulostriate artery aneurysm presenting as primary intraventricular haemorrhage. *BMJ Case Rep* 2013; 26; 2013.
- 13) Nomura M, Baba E, Shirokane K, et al. Aneurysm of lenticulostriate artery in a patient presenting with hemorrhage in the caudate nucleus and lateral ventricle-delayed appearance and spontaneous resolution. *Surg Neurol Int* 2018; 9: 192.
- 14) Arai Y, Matsuda K, Isozaki M, et al. Ruptured intracranial aneurysms associated with moyamoya disease: three case reports. *Neurol Med Chir (Tokyo)* 2011; 51: 774-6.
- 15) Kawai K, Narita K, Nakayama H, et al. Ventricular hemorrhage at an early stage of moyamoya disease: case report. *Neurol Med Chir (Tokyo)* 1997; 37: 184-7.
- 16) Yanaka K, Tsuboi K, Fujita K, et al. Distal anterior choroidal artery aneurysm associated with an arteriovenous malformation. Intraoperative localization and treatment. *Surg Neurol* 2000; 53: 546-51.
- 17) Nishihara J, Kumon Y, Matsuo Y, et al. A case of distal anterior choroidal artery aneurysm: case report and review of the literature. *Neurosurgery* 1993; 32: 834-7.

- 18) Ishikawa T, Nakayama N, Yoshimoto T, et al. How does spontaneous hemostasis occur in ruptured cerebral aneurysms? Preliminary investigation on 247 clipping surgeries. *Surg Neurol* 2006; 66: 269-75.
- 19) Larrazabal R, Pelz D, Findlay JM. Endovascular treatment of a lenticulostriate artery aneurysm with N-butyl cyanoacrylate. *Can J Neurol Sci* 2001; 28: 256-9.
- 20) Harreld JH, Zomorodi AR. Embolization of an unruptured distal lenticulostriate aneurysm associated with moyamoya disease. *AJNR Am J Neuroradiol* 2011; 32: E42-3.
- 21) Hwang K, Hwang G, Kwon OK. Endovascular embolization of a ruptured distal lenticulostriate artery aneurysm in patients with moyamoya disease. *J Korean Neurosurg Soc* 2014; 56: 492-5.
- 22) Ishikawa E, Yanaka K, Meguro K, et al. Treatment of peripheral aneurysms of the posterior circulation. *No Shinkei Geka* 2000; 28: 337-43.
- 23) Dunker RO, Harris AB. Surgical anatomy of the proximal anterior cerebral artery. *J Neurosurg* 1976; 44: 359-67.
- 24) Phillips S, Sangalang V, Sterns G. Basal forebrain infarction. A clinicopathologic correlation. *Arch Neurol* 1987; 44: 1134-8.

【図表の説明】

表 1: 過去の mLSA 末梢部動脈瘤の報告のまとめ。M: male, F: female, FD: fibromuscular dysplasia, GOS: Glasgow outcome scale, GR: good recovery

図 1: 発症時の頭部単純 CT。両側側脳室に左優位に高吸収域の血腫を認める。第 3 脳室、第 4 脳室にも血腫があり、軽度の脳室拡大を認める。

図 2: 発症時の脳血管 3D-CTA の元画像。左側脳室前角に点状の造影される腫瘤影を認める (矢印)。

図 3: 脳血管造影検査の左内頸動脈撮影。a が正面撮影、b が側面撮影。傍側脳室に嚢状の動脈瘤を認める (矢印)。

図 4: 左内頸動脈撮影での 3D-Rotation Angiography。左 ACA の A1 segment から起始する mLSA の末梢に 3.8mm 大の動脈瘤を認める。ACA: anterior cerebral artery, MCA: middle cerebral artery, ICA: internal carotid artery.

図 5: NBCA 注入後の撮影。動脈瘤内部は NBCA で満たされ、完全塞栓が得られている。近位動脈にわずかに NBCA の逆流が見られる。

Table1

Author. Year	Age/Sex	Location	Associate d	Treatment	Pathology	GOS
Hagihara, et al. 2006	55/F	Caudate nucleus Intraventricular	None	Craniotomy	Not performed	GR
Matushita, et al.	5/M	intraventricular	None	Craniotomy	True aneurysm	GR
Ellis, et al. 2011	71/F	Intraventricular	FD	Conservation	Not performed	GR
Kim, et al. 2013	28/M	Intraventricular	None	Craniotomy	Pseudo aneurysm	GR
Srivastava, et al. 2013	45/F	Intraventricular	None	Conservation	Not performed	GR
Nomura, et al. 2018	81/F	Caudate nucleus Intraventricular	None	Conservation	Not performed	GR
Present case	60/F	Intraventricular	None	Endovascular therapy	Not performed	GR

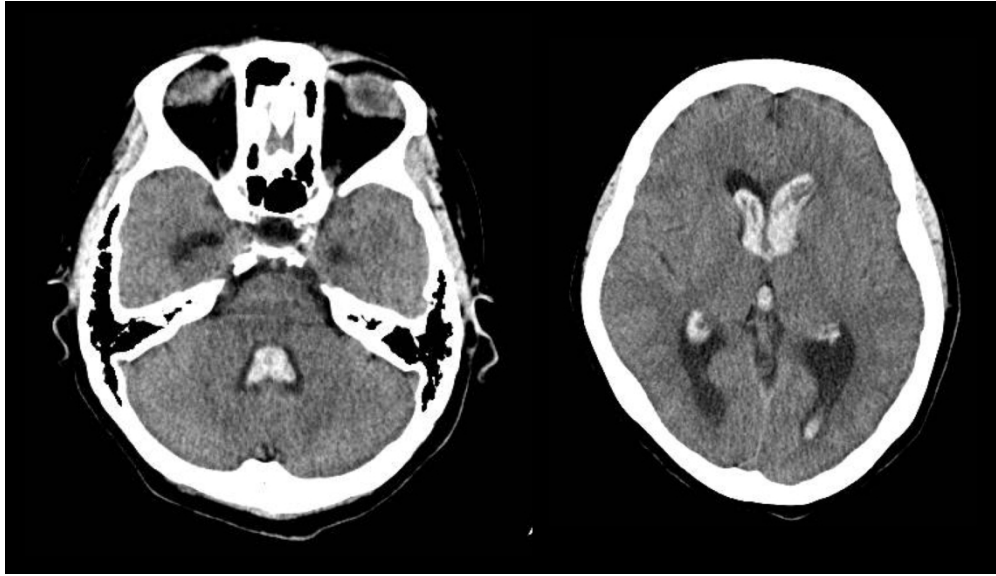

figure1

発症時の頭部単純CT。両側側脳室に左優位に高吸収域の血腫を認める。第3脳室、第4脳室にも血腫があり、軽度の脳室拡大を認める。

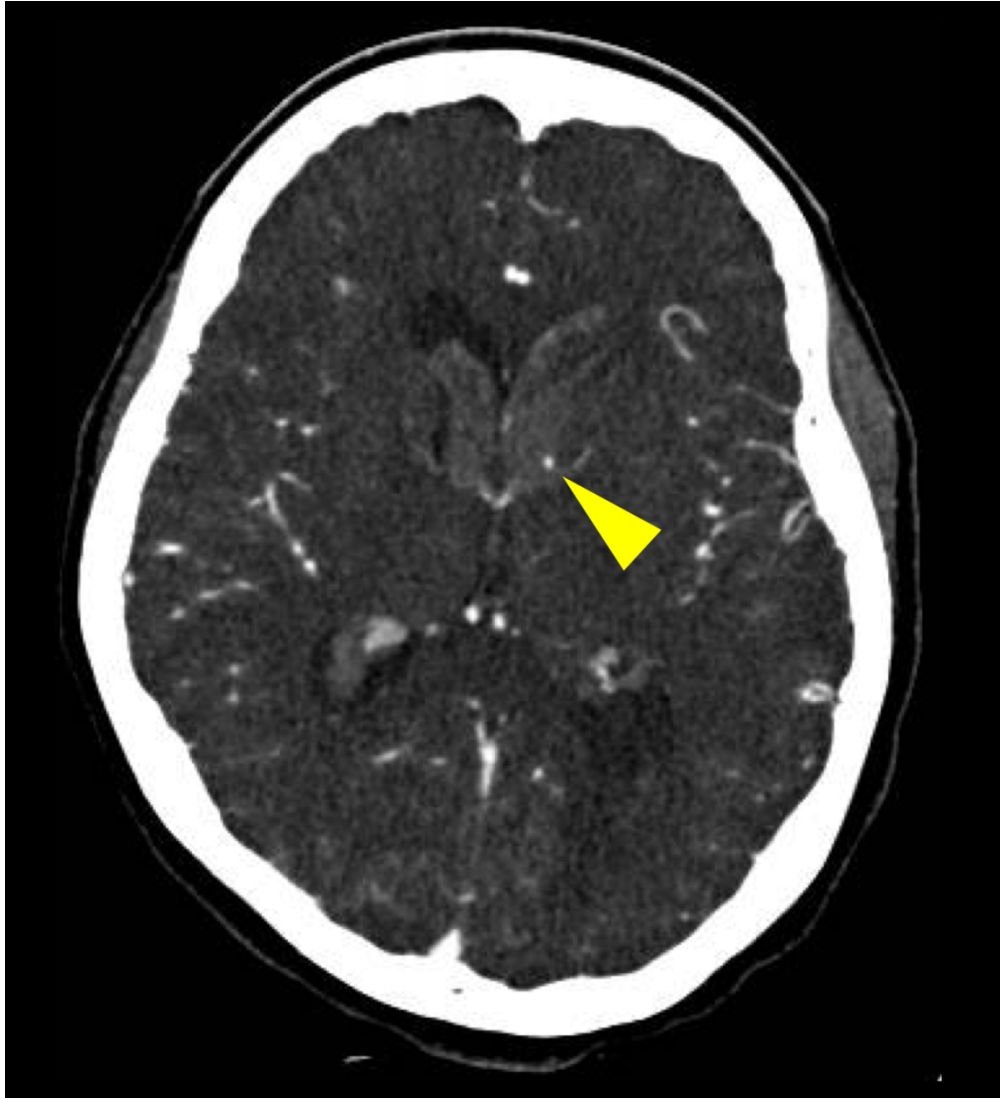


figure 2

発症時の脳血管3D-CTAの元画像。左側脳室前角に点状の造影される腫瘤影を認める（矢印）。

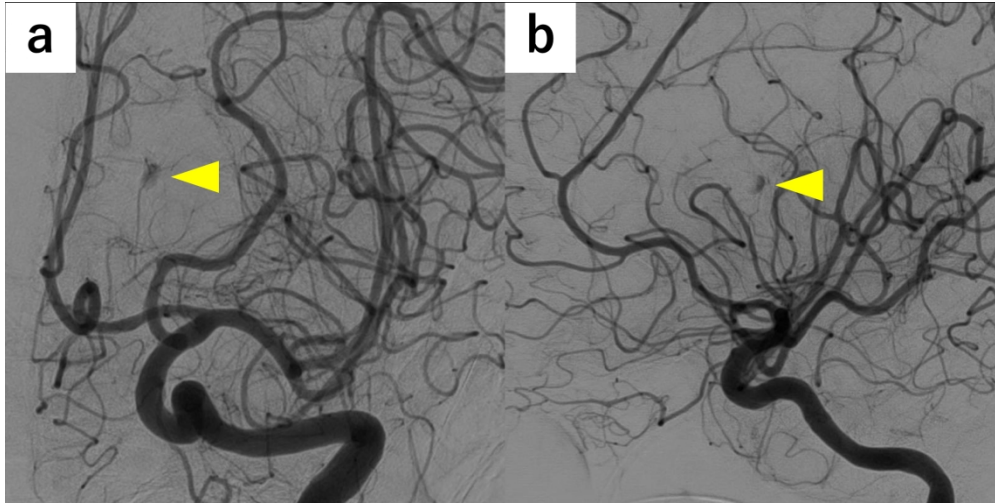


figure3

脳血管造影検査の左内頸動脈撮影。aが正面撮影、bが側面撮影。傍側脳室に囊状の動脈瘤を認める（矢印）。

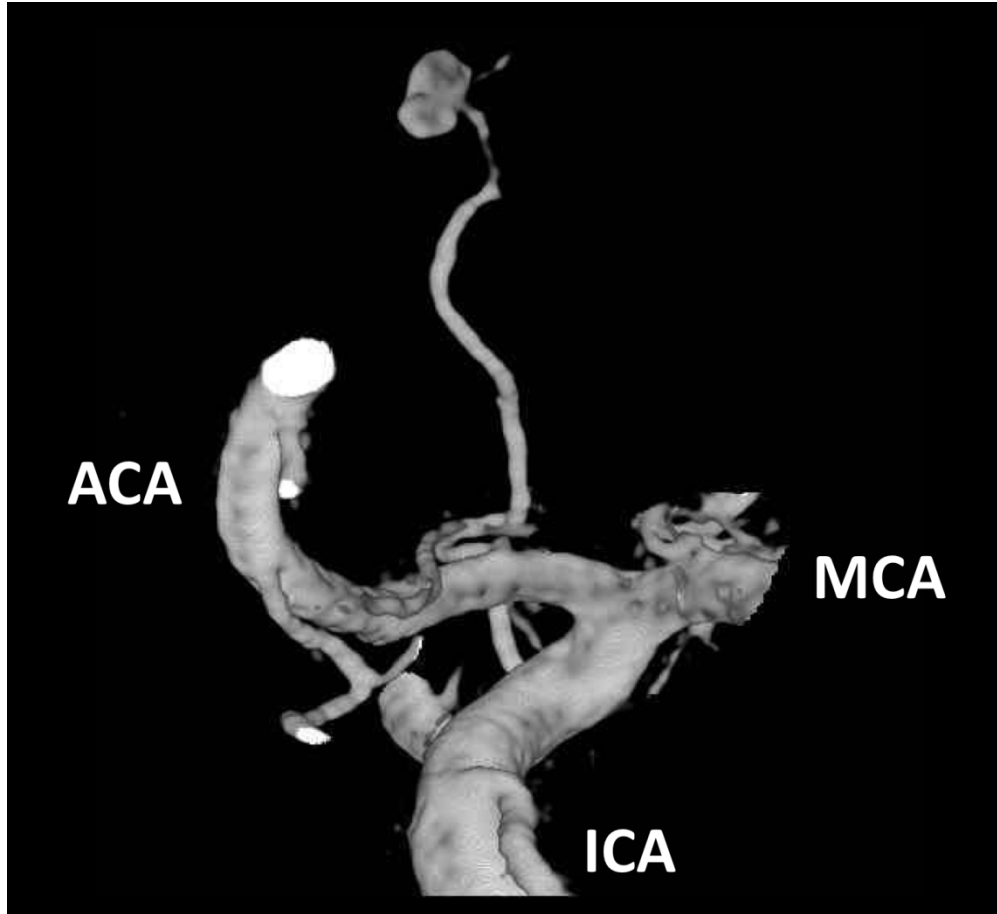


figure4

左内頸動脈撮影での3D-Rotation Angiography。左ACAのA1 segmentから起始するmLSAの末梢に3.8mm大の動脈瘤を認める。ACA: anterior cerebral artery, MCA: middle cerebral artery, ICA: internal carotid artery.

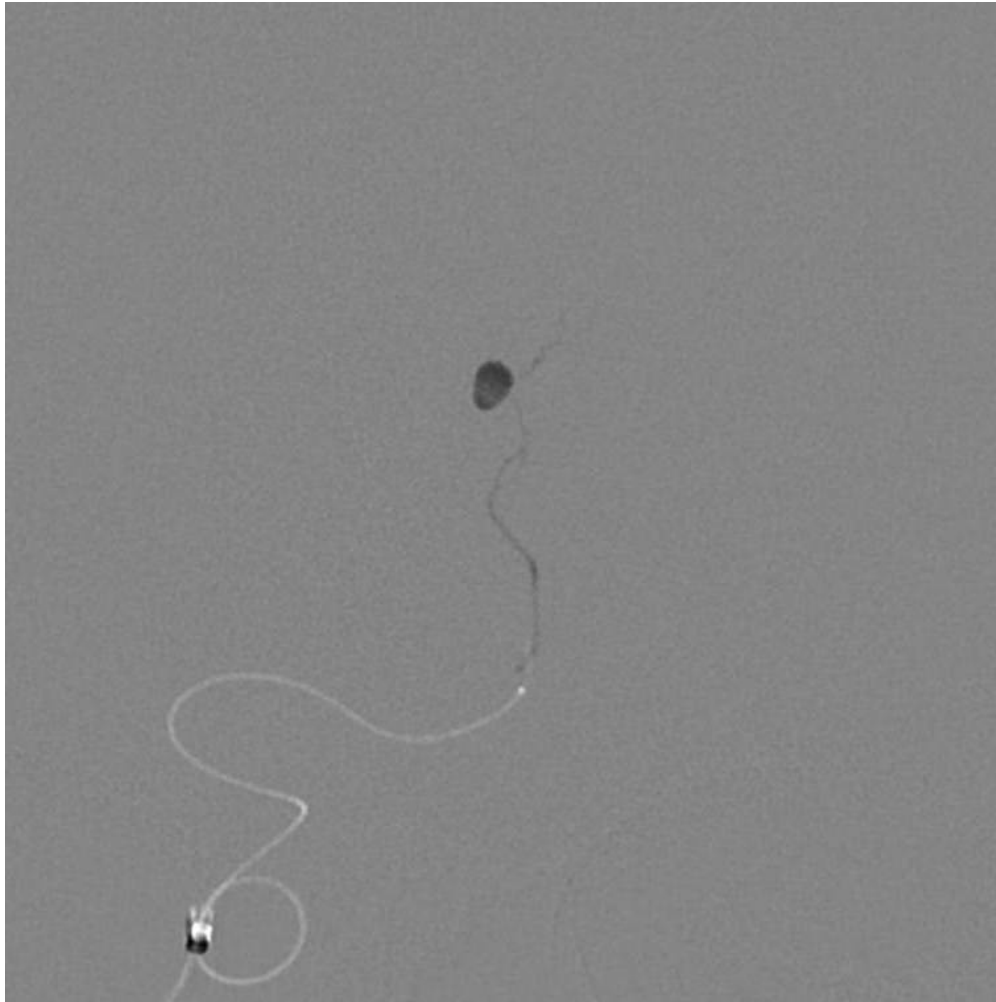


figure5

NBCA注入後の撮影。動脈瘤内部はNBCAで満たされ、完全塞栓が得られている。近位動脈にわずかにNBCAの逆流が見られる。

200x200mm (96 x 96 DPI)